Aus der Klinik für Neurologie
der Universität zu Lübeck
Direktor: Prof. Dr. med. Thomas Münte

Klinische, diagnostische, therapeutische und prognostische Evaluation von Kleinhirninfarkten im Vergleich zu Ponsinfarkten

Inauguraldissertation
zur
Erlangung der Doktorwürde der Universität zu Lübeck
- Aus der Sektion Medizin –
vorgelegt von
Tamara Beyrich
aus Baden-Baden
Lübeck 2021

1. Berichterstatter: PD Dr. med. Mohamed Al-Khaled

2. BerichterstatterIn: PD Dr. med. Attila Kovács

Tag der mündlichen Prüfung: 30.05.2022

Zum Druck genehmigt. Lübeck, den 30.05.2022

Promotionskommission der Sektion Medizin

Inhaltsverzeichnis

Abkürzungsverzeichnis 4

Abbildungsverzeichnis 5

Tabellenverzeichnis 6

1. Einleitung 7
1.1. Definition des Schlaganfalls 7
1.2. Pathophysiologische Grundlagen 8
1.3. Ätiologie 9
1.4. Anatomische Grundlagen des Kleinhirns und des Hirnstammes 10
1.4.1. Topografie und makroskopische Anatomie des Kleinhirns 10
1.4.2. Topografie und makroskopische Anatomie des Pons 10
1.4.3. Arterielle Blutversorgung des Kleinhirns und des Hirnstammes 10
1.5. Symptomatik der Kleinhirnschädigung 12
1.6. Gefäßsyndrome des Kleinhirns 13
1.7. Ponssyndrome 15
1.8. Diagnostik des Kleinhirn- und Ponsinfarkts 16
1.9. Therapie des Kleinhirn-Ponsinfarkts 17
1.10. Besonderheiten der Infarkte im hinteren Stromgebiet 18
1.11. Ziel und Hypothese 19

2. Material und Methoden 21
2.1. Studiendesign und Patientenkollektiv 21
2.2. Demographische Daten der Patienten 21
2.3. Statistische Methoden 23

3. Ergebnisse 24
3.1. Kleinhirninfarkte 24
3.1.1. Klinisches Erscheinungsbild der Patienten mit Kleinhirninfarkten 24
3.1.2. Diagnostik und Ätiologie der Kleinhirninfarkte 24
3.1.3. Therapie und Sekundärprophylaxe bei Patienten nach Kleinhirninfarkt 25
3.1.4. Outcome 26
3.2. Ponsinfarkte 26
3.2.1. Klinisches Erscheinungsbild des Ponsinfarkts 26
3.2.2. Diagnostik und Ätiologie der Ponsinfarkte 27
3.2.3. Therapie und Sekundärprophylaxe 27
3.2.4. Outcome 28
3.3. Vergleich der Kleinhirninfarkte mit Ponsinfarkten 28

4. Diskussion 30

5. Zusammenfassung 38

Literaturverzeichnis 40

Anhang 46

Danksagung 47

Abkürzungsverzeichnis

AICA	Arteria inferior anterior cerebelli
ASS	Acetylsalizylsäure
cCT	Cranielle Computertomographie
cMRT	Cranielle Magnetresonanztomographie
CO2	Chemisches Zeichen für Kohlenstoffdioxid
DWI	Diffusion-Weighted-Imaging
FLAIR	Fluid attenuated inversion recovery
H2O	Chemisches Zeichen für Wasser
LZ-EKG	Langzeit-Elektrokardiographie
Ncll.	Nucleoli
NIHSS	National Institutes of Health Stroke Scale
mRS	Modified Rankin Scale
PC	Posterior circulation
PFO	Persistierendes Foramen ovale
PICA	Arteria inferior posterior cerebelli
rt-PA	Alteplase (rekombinanter Gewebsplasminogenaktivator)
SCA	Arteria superior cerebelli
TEE	Transoesophageale Echokardiographie
TIA	Transitorisch ischämische Attacke

Abbildungsverzeichnis

Abbildung 1: Gefäßversorgung des Kleinhirns und des Hirnstammes 11
Abbildung 2: DWI-MRT eines 72-Jährigen Patienten mit Drehschwindel und Gangunsicherheit 13
Abbildung 3: DWI-MRT eines 30-jährigen Patienten mit diffusem Schwindel und Unwohlsein. 14
Abbildung 4: DWI-MRT-Aufnahme einer 26-jährigen Patientin mit seit Tagen anhaltenden Nacken- und Kopfschmerzen. Im klinisch-Neurologischen Befund leichte Hemiataxie links. 14
Abbildung 5: DWI-MRT eines Patienten mit einer plötzlich aufgetretenen Sprechstörung und rechtsseiter Hemiparese.. 16
Abbildung 6: Infarktdemarkationen im Kleinhirn im rechten AICA und PICA-Stromgebiet 17

Tabellenverzeichnis

Tabelle 1: Klinische Syndrome des Pons 15

Tabelle 2: Klinisches Erscheinungsbild der Kleinhirninfarkte und der Ponsinfarkte 46

1. Einleitung

1.1. Definition des Schlaganfalls

Der Schlaganfall ist eine schwerwiegende Erkrankung und gehört zu den häufigsten Todesursachen sowie zu den häufigsten Ursachen für eine Behinderung im Alter weltweit und insbesondere in den Industriestaaten. Jedes Jahr erleiden in Deutschland 200.000 Menschen einen neuen und 66.000 einen wiederholten Schlaganfall mit zunehmender Tendenz. 2016 erfasste das Statistische Bundesamt in der Bundesrepublik eine Zunahme um die 50.000 im Vergleich zu den Schlaganfällen im Jahr 2000, wodurch der Schlaganfall Rang 10 der häufigsten Diagnosen und mit 15.770 Fällen Rang 13 der häufigsten Todesfälle in Deutschland belegt [49, 50].

Der Schlaganfall wird klinisch als ein plötzlich aufgetretenes fokal-neurologisches Defizit vaskulärer Ursache definiert. Das Krankheitsbild des Schlaganfalls beschreibt eine Symptomkonstellation der klinisch-neurologischen Dysfunktion aufgrund eines fokalen zerebralen, spinalen oder retinalen Infarktes oder einer Hämorrhagie und umfasst mehrere Termini wie Hirninfarkt, Hirnblutung, Apoplex, Insult, zerebrale Ischämie und Stroke [4, 20, 53].

Der Infarkt im zentralen Nervensystem entsteht durch den Zelluntergang im Hirngewebe, im Rückenmark oder im retinalen Gewebe infolge einer verminderten Durchblutung, während die intrazerebrale Blutung, eine Blutansammlung im Hirnparenchym oder im Ventrikelsystem, durch ein geplatztes intrakranielles versorgendes Gefäß zustande kommt. Im klinischen Alltag hat sich der Schlaganfall in Form des ischämischen Hirninfarkts mit einer Häufigkeit von etwa 80%, gefolgt von der intrazerebralen Hirnblutung etabliert [20]. Das Syndrom der transitorisch ischämischen Attacke (TIA) ähnelt dem des Hirninfarkts, wobei die Symptome der TIA weniger als 24 Stunden anhalten. Das TIA-Syndrom macht etwa 5% der Schlaganfallsyndrome aus [4, 21].

Mit der Entwicklung der Bildgebung, insbesondere der Magnet-Resonanz-Tomographie (MRT), wurde die Definition der Schlaganfallsyndrome von der zeitlichen Dauer der klinischen Symptome hin zur Ausprägung der Gewebeveränderung geändert.

Die häufigsten ischämischen Schlaganfälle betreffen mit ca. 50% das Mediastromgebiet, während die der Arteria cerebri anterior nur ca. 5% der ischämischen Schlaganfälle ausmachen. Die in 10% der Fälle vorliegenden Arteria-cerebri-posterior-Syndrome sind meist embolisch bedingt und treten nicht selten bilateral auf [47].

Kleinhirninfarkte stellen mit 2-3% einen sehr geringen Teil der gesamten Schlaganfälle dar [20, 38].
Es gibt wenige Zahlen zu isolierten Hirnstamminfarkten. Etwa ein Fünftel der zerebrovaskulären Infarkte betreffen das vertebrobasiläre System [27]. In mehreren Kohortenstudien zeigten sich bezüglich isolierten Hirnstamminfarkten Prävalenzen von 11-13% [47, 51].

In der vorliegenden Arbeit wird nur der ischämische Hirninfarkt im Kleinhirn und Pons behandelt.

1.2. Pathophysiologische Grundlagen

Um die Funktion einer Gehirnzelle zu erfüllen, benötigt es zwei Voraussetzungen: Sie muss einen Stoffwechselumsatz erbringen, um zum einen die Zellstrukturen (Minimalumsatz) und zum anderen die Funktionalität aufrecht zu erhalten. Dazu benötigt das Gehirn etwa 20% des Sauerstoffbedarfs eines ruhenden Körpers und bezieht ca. 90% der gesamten Energie aus Glukose. Glukose wird zu 95% aerob zu CO2 und H2O abgebaut, 5% werden anaerob zu Pyruvat abgebaut [4]. Tritt ein akuter Sauerstoffmangel auf, kann der Stoffwechsel unter den anaeroben Bedingungen nur für eine sehr kurze Zeit aufrechterhalten werden. Durch den sogenannten „Bayliss-Effekt“ ist der zerebrale Blutfluss in einem breiten Bereich unabhängig vom mittleren arteriellen Druck, denn der Gefäßdurchmesser passt sich dem systemischen Blutdruck in einem Bereich von 50 – 150 mmHg an [14]. Bei systemischen Blutdrücken darunter und darüber wird die Autoregulation gestört und es kommt zu einer Veränderung des zerebralen Blutflusses [14].
Bei einem durch ein Blutgerinnsel verursachten Verschluss der hirnzuführenden oder hirnversorgenden Arterien im Rahmen einer zerebralen Ischämie kommt es zu einer konsekutiven Einschränkung des Zellstoffwechsels. Nach dem Unterschreiten der „Funktionsschwelle“ stellt die Zelle ihre Funktion zunächst reversibel ein [14]. Sinkt die Durchblutung auf unter 8-10ml/100g/min, führt dies zu einer Unterschreitung der „Infarktschwelle“ und damit zu einer Zerstörung der Zellstruktur [2, 4]. Das ischämisch zerstörte Gewebe wird „Infarktkern“ genannt, hier kommt es zu einer irreversiblen Schädigung der Zellstruktur. Unmittelbar um den Infarktkern herum herrscht eine Durchblutung zwischen der Funktions- und der Infarktschwelle. Das Gewebe ist zwar gefährdet, jedoch noch reversibel geschädigt und kann durch eine frühzeitige Therapie vor

irreversibler Schädigung geschützt werden. Dieses umgebende Gewebe wird „Penumbra“ genannt [4, 34, 41]. Beim Nachweis einer Penumbra ist eine sofortige Therapie des akuten Hirninfarktes dringend indiziert, um den irreversiblen Schaden zu verhindern oder so gering wie möglich zu halten [4, 14, 34].

1.3. Ätiologie

In der Literatur finden sich nur sehr wenige Daten zu Kleinhirninfarkten und kaum Daten zu Hirnstamminfarkten, insbesondere Ponsinfarkten. Die drei häufigsten Ursachen des Kleinhirn- und Ponsinfarkts stellen, ähnlich zu den zerebralen Ischämien des vorderen Stromgebietes, die kardiale Embolie mit 30-40%, die Makroangiopathie mit etwa 19-23% sowie die Mikroangiopathie mit etwa 33% dar [10]. Eine weitere wichtige, jedoch nicht allzu häufige Ätiologie stellt die Vertebralisdissektion in etwa 5-8% der Fälle dar [24, 54].

Der Entstehung der Makroangiopathie liegen häufig Risikofaktoren wie Alter, männliches Geschlecht, Diabetes mellitus, Nikotinabusus und Hyperlipidämie zugrunde, welche zu arteriosklerotischen Veränderungen führen können und damit die Entstehung von Thromben begünstigen [7]. Diese können sich lösen und dadurch arterioarterielle Embolien verursachen. Der daraus resultierende Gefäßverschluss kann zu Hirninfarkten durch ischämische Veränderungen im nachfolgenden Gefäßterritorium führen. Sie betrifft häufiger die extrakraniellen hirnversorgenden Arterien [36].

Die zerebrale Mikroangiopathie betrifft die kleinen intrazerebralen Arterien und Arteriolen. Sie entsteht vor allem auf dem Boden einer arteriellen Hypertonie und führt durch rezidivierende kleinste Ischämien (Lakunen) zu einer subkortikalen arteriosklerotischen Enzephalopathie. Die mikroangiopathischen Veränderungen können aber auch zu klinisch manifesten lakunären Ischämien führen, die sich, wenn sie strategisch ungünstig liegen, klinisch durch erhebliche funktionelle Einschränkungen manifestieren.

Die dritte wichtige und häufige Ätiologie des ischämischen Hirninfarkts ist die kardiale Embolie [57]. Den wichtigsten Risikofaktor stellt hierbei das Vorhofflimmern dar.

Hämorrhagische Schlaganfälle entstehen meist auf dem Boden eines bestehenden Hypertonus. Bei hypertensiven Entgleisungen (v.a. bei begleitender Antikoagulation) kann es zu einer Zerstörung der Gefäßwand und zu einer konsekutiven Einblutung im Hirngewebe führen. Es können aber auch primär ischämische Infarkte sekundär einbluten, welche mit entsprechenden Komplikationen einhergehen können [4, 17].

1.4. Anatomische Grundlagen des Kleinhirns und des Hirnstammes

1.4.1. Topografie und makroskopische Anatomie des Kleinhirns

Das Kleinhirn (Cerebellum) liegt in der hinteren Schädelgrube. Es befindet sich dorsal der Pons und der Medulla oblongata und ist durch die drei Kleinhirnstiele (Peduncullus cereballaris superior, medius und inferior) mit dem Hirnstamm verbunden [2, 4, 55].
Durch diese drei Kleinhirnstiele ziehen die Afferenzen und Efferenzen des Kleinhirns.
Makroskopisch ist, analog zum Großhirn, die Teilung des Kleinhirns in zwei Hemisphären zu erkennen. Zwischen diesen beiden Hemisphären befindet sich der Kleinhirnwurm (Vermis) [2, 4, 55].

1.4.2. Topografie und makroskopische Anatomie des Pons

Als Teil des Hirnstammes erstreckt sich die Brücke (lat. Pons) von der Medulla oblongata bis zu den Crura cerebri des Mesencephalons (Mittelhirn). Sie besteht aus quer verlaufenden Fasern, welches die beiden Kleinhirnhemisphären zu verbinden scheint, wodurch dieser Teil des Hirnstammes seinen Namen erhielt. Der Pons enthält kortikopontine und pontozerebelläre Fasern. Durch ein Faserbündel, welches seitlich der Pons zusammenläuft, zieht der Nervus trigeminus. Von dorsal betrachtet bildet die Brücke einen Teil des Bodens des vierten Ventrikels [2, 4, 55].

1.4.3. Arterielle Blutversorgung des Kleinhirns und des Hirnstammes

Die Arteria vertebralis entspringt als erster Ast aus der Arteria subclavia. Sie zieht durch die Foramina transversaria der Halswirbelkörper bis zum Atlas, lateral an der Medulla oblongata vorbei und tritt durch das Foramen magnum in die Schädelhöhle ein, wo sie mit der gegenseitigen Arteria vertebralis zur Arteria basilaris zusammenläuft [2, 4, 55].

Die Arteriae vertebrales und basilaris geben folgende Äste zur arteriellen Blutverorgung des Kleinhirns ab:
Arteria inferior posterior cerebelli (PICA) – sie entspringt aus der Arterie vertebralis und versorgt den dorsobasalen Teil des Kleinhirns

Arteria inferior anterior cerebelli (AICA) – sie entspringt aus der Arteria basilaris und versorgt den ventrokaudalen Teil des Kleinhirns

Arteria superior cerebelli (SCA) – sie entspringt aus der Arteria basilaris und versorgt dorsale und obere Teile des Kleinhirns [4, 55]

Die Aa. Pontis entspringen aus der Arteria basilaris und versorgen die Pons [54].

Abbildung 1: Gefäßversorgung des Kleinhirns und des Hirnstammes

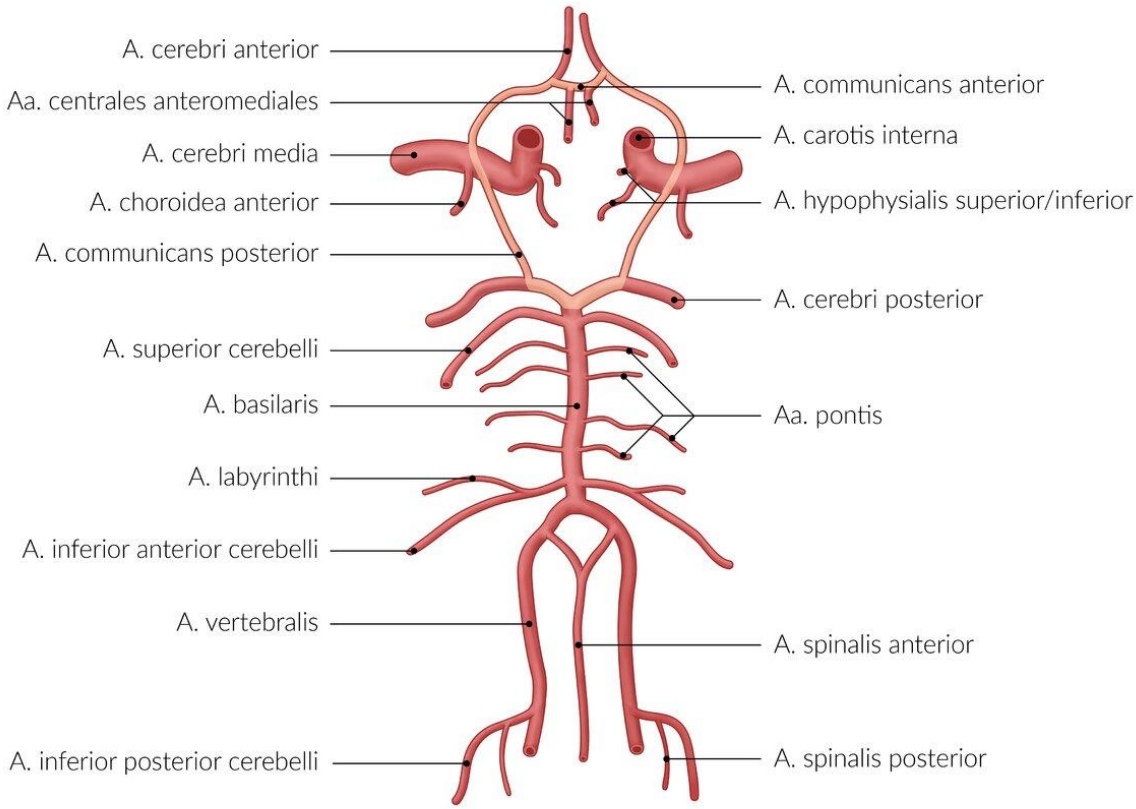

Abbildung 1: Schematische Darstellung des Circulus arteriosus willisii
Quellenangabe: Mit freundlicher Genehmigung von Amboss.GmbH
Name der Abbildung: Übersicht Circulus arteriosus Willisii mit wichtigen Zuflüssen und Abgängen; Kapitel: Gefäßversorgung des Gehirns; zuletzt aktualisiert am 05.08.2021; Zugriff am 09.10.2021
URL: https://dz4ssryw1vpji.cloudfront.net/media/thumbs/big_540db43f901f6.jpg

1.5. Symptomatik der Kleinhirnschädigung

Die Einteilung der Symptomatik erfolgt nach funktioneller Einheit und lässt sich in drei Symptomkomplexe einteilen:

1. *Vestibulocerebellum*

Es kommt zu gestörten Bewegungsabläufen der Muskulatur und aufgrund dessen zu Gleichgewichtsstörungen beim Stehen (Astasie) und Gehen (Abasie).
Der Patient zeigt einen breitbasigen und schwankenden Gang aufgrund einer Rumpfataxie, sodass z.B. der Seiltänzergang unmöglich ist.
Es kommt zu zerebellären Augenbewegungsstörungen durch die Läsion des Flocculus [61]. Dies äußert sich durch eine sakkadierte Blickfolge und einen Blickrichtungsnystagmus. Eine fehlende Suppression des Vestibulo-okulären Reflexes führt zu Rückstellsakkaden nach einer ruckartigen Drehbewegung des Kopfes [46]. Weitere Formen des Nystagmus bei Kleinhirnläsionen: der periodisch-alternierende Nystagmus mit einem Wechsel der Schlagrichtung alle 2-4 Minuten [56]; der Opsoklonus: rasches Hin- und Herpendeln der Bulbi in allen Ebenen; Ocular Flatter: Opsoklonus nur in der horizontalen Ebene [2, 41].

2. *Spinocerebellum*

Eine Schädigung des Spinocerebellums äußert sich in einer Stand- und Gangataxie. Der Patient zeigt ein breitbasig-ataktisches Gangbild mit Fallneigung zur betroffenen Seite und einen unruhigen Romberg-Stehversuch. Bei Läsion der mittelliniennahen Anteile und des Oberwurmes überwiegt die Gangataxie, bei Läsion des Unterwurmes die Standataxie [2, 61].

3. *Pontocerebellum*

Eine Schädigung des Pontocerebellums zeigt die Unmöglichkeit der korrekten Ausführung von Willkürbewegungen [61]. Dies äußert sich durch eine Dysmetrie, die Unfähigkeit, Willkürbewegungen rechtzeitig zu stoppen. Die Dyssynergie führt dazu, dass verschiedene Muskelgruppen nicht miteinander koordiniert werden können und die Durchführung von Bewegungen, wofür mehrere Muskelgruppen notwendig sind, nicht möglich ist. Eine Dysdiadochokinese führt dazu, dass antagonisierende Muskelgruppen nicht miteinander koordiniert werden können. Es tritt ein Intentions- und Aktionstremor auf, welcher sich verstärkt, je näher sich der Finger dem Ziel (z.B. beim Finger-Nase-Versuch) nähert [30].

Das Rebound-Phänomen äußert sich dadurch, dass der Patient nicht in der Lage ist, Bewegungen sofort zu bremsen.
Paravermale Läsionen führen zu einer Koordinationsstörung der Sprechmuskulatur, wodurch es zu einer skandierenden Sprache und einer Dysarthrophonie kommt, welche sich durch stockendes, schlecht artikuliertes und betontes Sprechen äußert [2, 5, 32, 61].

1.6. Gefäßsyndrome des Kleinhirns

Arteria inferior posterior cerebelli (PICA): Das Versorgungsgebiet der PICA variiert stark und daher können bei einem PICA-Infarkt verschiedene klinische Erscheinungsbilder auftreten. Die Symptomatik äußert sich auf der ipsilateralen Seite aufgrund der doppelten Kreuzung der Nervenbahnen. Zu den typischen Symptomen gehören: Hemiataxie, Dysmetrie, Lateropulsion und eine Dysdiadochokinese, begleitet von Übelkeit/Erbrechen sowie Kopfschmerzen [2, 25, 57].

Abbildung 2: DWI-MRT im PICA-Stromgebiet

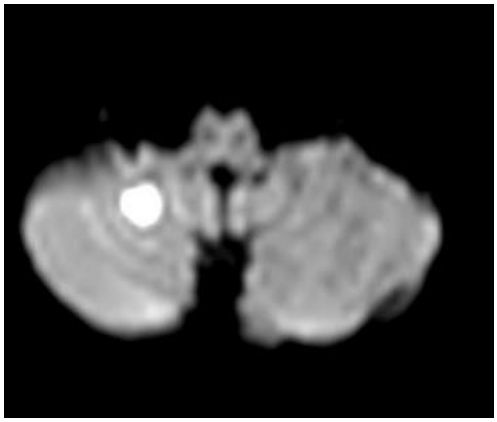

Abbildung 2:: DWI-MRT eines 72-Jährigen Patienten mit Drehschwindel und Gangunsicherheit

Arteria inferior anterior cerebelli (AICA): Wie bei der PICA sind auch die Versorgungsgebiete und damit auch die klinische Erscheinung beim AICA-Infarkt variabel: ipsilaterale Hemiataxie, Nystagmus, plötzliche Ertaubung (durch einen Verschluss der aus der AICA entspringenden Arteria tympanica) [2, 17].

Abbildung 3: DWI-MRT mit Hirninfarkt im AICA-Stromgebiet links

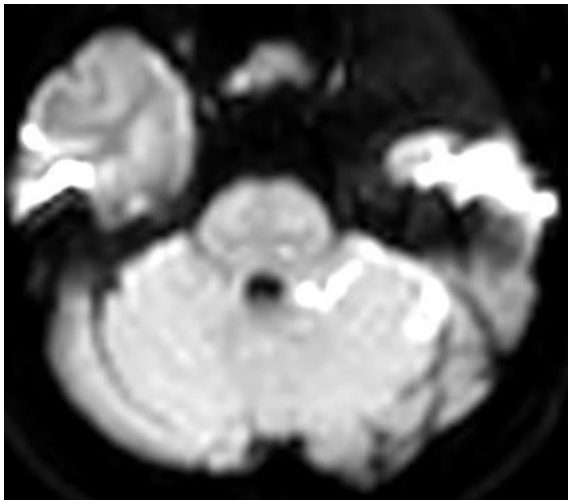

Abbildung 3: DWI-MRT eines 30-jährigen Patienten mit diffusem Schwindel und Unwohlsein.

Arteria superior cerebelli (SCA): Starke Ataxie, Astasie, Abasie, ipsilaterale Sensibilitätsstörungen im Gesicht und kontralaterale Sensibilitätsstörungen am Rumpf und der oberen Extremität (durch die Schädigung der Brückenhaube) [2, 17].

Abbildung 4: DWI-MRT im SCA-Stromgebiet

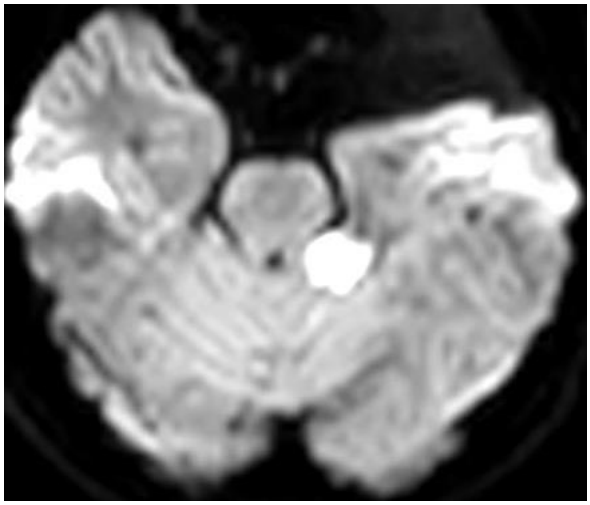

Abbildung 4: DWI-MRT-Aufnahme einer 26-jährigen Patientin mit seit Tagen anhaltenden Nacken- und Kopfschmerzen. Im klinisch-Neurologischen Befund leichte Hemiataxie links.

1.7. Ponssyndrome

Die Symptomatik bei Hirnstamminfarkten kann aufgrund der engen Lagebeziehung der einzelnen Strukturen sowie aufgrund der reichlichen potenziellen Kollateralversorgung erheblich variieren [2].

Tabelle 1: Klinische Syndrome des Pons [2]

Syndrom	Klinik
Syndrom des kaudalen Brückenfußes	- Ipsilaterale Abduzensparese - Nukleäre kontralaterale Fazialisparese - Kontralaterale Hemiplegie mit oder ohne Hemianästhesie
Syndrom der kaudalen Brückenhaube	- Nukleäre Abduzens- und Fazialisparese - Nystagmus - Blickparese zum Herd - Ipsilaterale Hemiataxie - Asynergie - Kontralaterale Analgesie, Thermanästhesie, Störung des Lage –und Vibrationsempfindens
Syndrom der oralen Brückenhaube	- Ipsilaterale Sensibilitätsstörung im Gesicht - Lähmung der Kaumuskulatur - Hemiataxie - Intentionstremor - Adiadochokinese - Kontralaterale Sensibilitätsstörung
Syndrom des mittleren Brückenfußanteils	- Ipsilaterale schlaffe Parese der Kaumuskulatur - Hypästhesie im Gesicht - Ipsilaterale Hemiataxie - Ipsilaterale Asynergie - Kontralaterale spastische Hemiparese

Pons-Infarkte zeichnen sich meistens durch klare neurologische Defizite in Form von kontralateralen Taubheitsgefühlen und Lähmungserscheinungen sowie Sprechstörung aus.

Abbildung 5: DWI-MRT eines Ponsinfarktes links

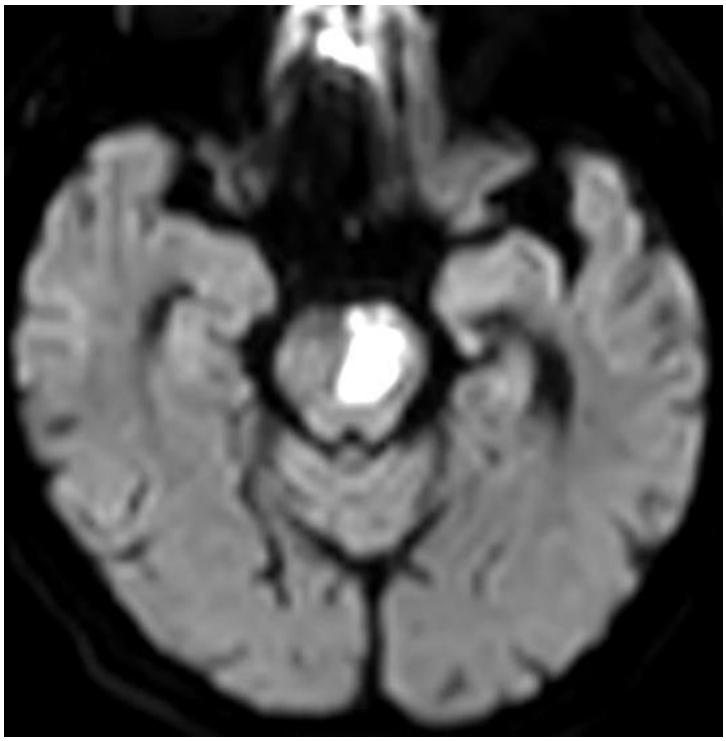

Abbildung 5: DWI-MRT eines Patienten mit einer plötzlich aufgetretenen Sprechstörung und rechtsseiter Hemiparese..

1.8. Diagnostik des Kleinhirn- und Ponsinfarkts

Die Diagnostik des Hirninfarktes erfolgt nach der klinischen neurologischen Untersuchung durch die radiologische Bildgebung mittels cCT und cMRT, wobei die cMRT der Goldstandard bei der Diagnostik des Hirninfarktes ist.

Durch die das Kleinhirn umgebenden Schädelknochen hat das cCT in den ersten Minuten und Stunden nach dem Ereignis eine begrenzte Sensitivität und Spezifität, Infarktdemarkierungen nachzuweisen. Besser geeignet und damit das Mittel der Wahl zur Detektion von Kleinhirn- und Ponsinfarkten ist hierbei die kranielle MRT mit der Diffusionswichtung (DWI). Mittels DWI-Sequenzen kann man den Infarkt innerhalb von Minuten aufgrund des zytotoxischen Ödems aufweisen. In den folgenden Minuten und Stunden zeigt sich der Infarkt dann auch in der FLAIR und den T2-gewichteten MRT-Bildern. Mit der MR-Angiografie kann die Detektion des Gefäßverschlusses erfolgen und die eventuellen Gefäßanomalien dargestellt werden [9]. Jedoch ist die Verfügbarkeit der

MRT manchmal begrenzt. Es steht in vielen Kliniken nur das cCT in der Akutdiagnostik zur Verfügung. Dieses kann hilfreich zur Abgrenzung einer intrakraniellen Blutung sein, wodurch auch das CT zur möglichen Indikation einer intravenösen systemischen Thrombolyse mit rt-PA (Alteplase) herangezogen werden kann.

Abbildung 6: cCT-Aufnahme von Kleinhirninfarkten im AICA und PICA-Stromgebiet

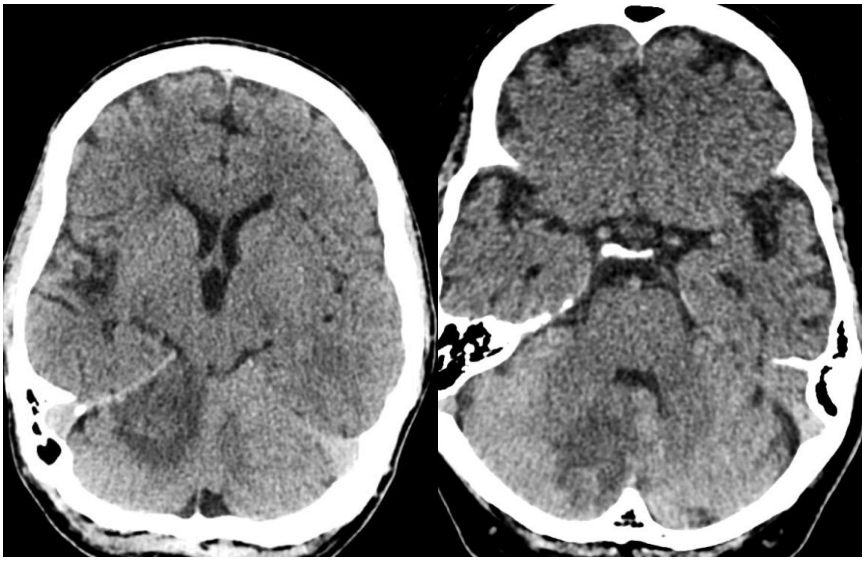

Abbildung 6: Infarktdemarkationen im Kleinhirn im rechten AICA und PICA-Stromgebiet

1.9. Therapie des Kleinhirn-Ponsinfarkts

Bei Infarkten im Kleinhirn oder in der Pons kommt meistens der Einsatz der intravenösen systemischen Thrombolyse mit rt-PA infrage. Beim frischen Verschluss der A. basilaris oder A. vertebralis kommt die mechanische Rekanalisation mit der Thrombektomie zum Einsatz. Die mechanische Thrombektomie kann zusammen mit einer intravenösen Thrombolyse mit rt-PA oder alleine durchgeführt werden [39]. Das Kleinhirn weist aufgrund des größeren Anteils an weißer Substanz eine höhere Toleranz gegenüber verminderter Durchblutung bzw. Ischämien auf, wenngleich es durch die reaktive Schwellung in der hinteren Schädelgrube bei Territorialinfarkten des Kleinhirns zu lebensbedrohlichen Zuständen durch Einklemmung und Liquorzirkulationsstörung kommen könnte. Bei Kleinhirnschwellung und drohender Einklemmung ist eine neurochirurgische Intervention mit Craniotomie eine lebensrettende Maßnahme [33, 56]. Dennoch erhalten weniger Patienten mit einem Infarkt im hinteren Stromgebiet eine Rekanalisationstherapie als Patienten mit einem Infarkt im vorderen Stromgebiet [42], die meisten erschienenen Studien zur mechanischen Thrombektomie untersuchten vorwiegend die Therapieerfolge in der vorderen zerebralen

Zirkulation [3]. Aufgrund dessen sind die Hirninfarkte im hinteren Stromgebiet mit ungünstiger Prognose verbunden.

1.10. Besonderheiten der Infarkte im hinteren Stromgebiet

Kleinhirninfarkte sind mit 2-3% aller Schlaganfälle selten. Sie weisen eine, im Vergleich zu Infarkten des vorderen Stromgebietes, höhere Morbidität und Mortalität auf [17, 22]. Dies liegt unter anderem an der initial häufig unspezifischen klinischen Erscheinung und an der möglichen und gefährlichen Komplikation der reaktiven Schwellung in der hinteren Schädelgrube. In den letzten Jahren sank die Mortalitätsrate, am ehesten aufgrund der verbesserten diagnostischen Möglichkeiten durch die CT und MRT, sowie aufgrund der früheren chirurgischen Intervention bei Komplikationen [17]. Im Vergleich zu Patienten mit Infarkten im vorderen Stromgebiet haben Patienten mit Infarkten im hinteren Stromgebiet ein höheres Risiko für Reinfarkte in der akuten Phase und ein reduziertes Risiko in der chronischen Phase [22]. Es existieren bisher jedoch nur wenige Daten zum Risiko, funktionellen Outcome und zum Grad der Behinderung nach einer Ischämie im hinteren Stromgebiet und speziell bei Kleinhirninfarkten und Ponsinfarkten [22].

Die häufigsten initialen und zunächst sehr unspezifischen Symptome bei Kleinhirninfarkten sind Schwindel (75%), Übelkeit und Erbrechen (50%), sowie Gangschwierigkeiten und motorische Störungen [1]. Wohingegen klinische Manifestationen eines Ponsinfarktes neurologisch spezifisch und klar erkennbar sind. Zu den typischen Symptomen zählen meistens Sprechstörung und Halbseitensyndrome. Symptome wie Doppelbilder, Übelkeit, Erbrechen, Bewusstseinsminderung, das Horner-Syndrom sowie die nukleäre Fazialisparese können auftreten [36].
Patienten mit Infarkten im hinteren Stromgebiet werden deutlich häufiger übersehen als im vorderen: 37% im hinteren im Gegensatz zu 16% im vorderen Stromgebiet. Dabei waren folgende Symptome mit Fehldiagnosen assoziiert: Kopfschmerzen, Schwindel, Übelkeit/Erbrechen, Synkopen, Gangstörungen [1]. Ausreichende Studien zu Infarkten des Kleinhirns und der Pons existieren jedoch nach aktueller Studienlage nicht.

Das reaktive Ödem ist eine gefährliche Komplikation des Kleinhirninfarktes und tritt in 10 bis 40% der Fälle, zunehmend im jungen Alter auf [11]. Da das Kleinhirn relativ eng begrenzt in der hinteren Schädelgrube liegt, kommt es bei einem reaktiven Ödem und einer

Schwellung schnell zu einer möglicherweise lebensbedrohlichen Einklemmung und Liquorzirkulationsstörung. Es kann zu einer transtentoriellen Herniation des Vermis und damit zu Funktionseinschränkung und zur Erhöhung des intrakraniellen Drucks führen. Durch eine Obstruktion des 4. Ventrikels kann es zur Hirnstammkompression und zu einer Herniation der Kleinhirntonsillen und des Foramen magnums kommen [19]. Das reaktive Ödem erreicht häufig nach drei bis vier Tagen sein Maximum [19]. Bei signifikantem Ödem kann eine Ventrikeldrainage, eine Ventrikulostomie oder eine Kraniotomie notwendig sein [18]. Zum Outcome der Patienten nach einer chirurgischen Intervention existieren nur wenige Daten [19]. Nach Busse und Laun sollte eine chirurgische Intervention rasch erfolgen, wenn ein raumfordernder Kleinhirninfarkt festgestellt wird [6]. Nur bei Patienten mit geringen Bewusstseinsstörungen sollte eine konservative Therapie in Erwägung gezogen werden. Generell zeigten 70% der Kleinhirninfarktpatienten drei Monate nach dem Ereignis nur geringe oder keine Behinderungen, trotz der schweren Bewusstseinstrübungen vor der Intervention [6, 18].

1.11. Ziel und Hypothese

Ziel der vorliegenden prospektiven Studie ist es, das klinische Erscheinungsbild, die therapeutischen Konsequenzen und das funktionelle Outcome von Kleinhirninfarkten und Ponsinfarkten zu evaluieren. Des Weiteren wurde untersucht, ob die Kleinhirninfarkte aufgrund ihrer unspezifischen Präsentationssymptome verzögert aufgenommen und behandelt wurden. Als Vergleich wurden hier die Ponsinfarkte aufgrund ihres klaren klinischen Erscheinungsbildes eingeschlossen.

Die Auswahl sowie der Vergleich zwischen Kleinhirn- und Ponsinfarkten erfolgten aufgrund der engen Lagebeziehung und der Versorgung aus dem gleichen vertebrobasilären Kreislauf. Diese Zielsetzung wurde definiert vor dem Hintergrund, dass bisher nur wenige Daten zu Infarkten im hinteren Stromgebiet vorliegen und noch weniger zu deren funktionellem Outcome. Doch die Kenntnis des klinischen Erscheinungsbildes kann maßgeblich zur raschen Erkennung von Kleinhirn- und Ponsinfarkten und damit zur schnellen therapeutischen Intervention und zu einem verbesserten funktionellen Outcome beitragen. Wir führten den Vergleich zwischen Kleinhirn- und Ponsinfarkten vor dem Hintergrund durch, dass die Schwindelsymptomatik als führende klinische Manifestation eines Kleinhirninfarktes häufig unspezifisch ist und von mehreren Fachdisziplinen (Neurologie, Hals-Nasen-Ohren-Heilkunde, Innere Medizin) untersucht und behandelt wird, während die

Symptome des Ponsinfarktes meistens klar mit einer Hemiparese und Sprechstörung einhergehen und neurologisch klassifiziert werden. Damit wollten wir untersuchen, ob die Patienten mit einem Kleinhirninfarkt später einen Arzt aufsuchen, woraus auch eine verspätete Diagnostik, Therapie und somit ein schlechteres Outcome resultiert. Somit könnte die Morbidität und Mortalität von Kleinhirn- und Ponsinfarkten mit zunehmender Datenlage positiv beeinflusst werden.

2. Material und Methoden

2.1. Studiendesign und Patientenkollektiv

In der vorliegenden Arbeit handelt es sich um eine prospektive monozentrische Studie. Hierbei wurden Daten von 79 Patienten erhoben, die zwischen 2012 und 2014 in der Klinik für Neurologie der Universitätsklinik Schleswig-Holstein Campus Lübeck aufgrund von zerebralen Ischämien des hinteren Stromgebietes in Behandlung waren.
Die Studie ist ein Teil des laufenden Benchmarking-Projektes: Qualitätsgemeinschaft-Schlaganfall in Schleswig-Holstein (QugSS). Das QugSS wurde 2004 begonnen und kontinuierlich weiterentwickelt. Ein Ethikvotum für das QugSS lag vor (Aktenzeichen: 4-147). Das Projekt QugSSI wurde von 2004 bis 2007 durch das Gesundheitsministerium Schleswig-Holstein finanziert. Seit 2007 wird das Projekt zur Verbesserung der Schlaganfallversorgung durch die Mittel der eigenen Klinik finanziert.
Die Diagnose der Ischämie im hinteren Stromgebiet und damit der Einschluss der Patienten in die Studie erfolgte anhand von cCT- und cMRT-Bildern. Eingeschlossen wurden Patienten mit bildmorphologisch gesicherten ischämischen Infarkten im Kleinhirn oder in der Pons. Dabei spielten Ätiologie sowie Dauer des neurologischen Defizites keine Rolle. Ausgeschlossen wurden Patienten unter 18 Jahren und Patienten mit begleitenden Infarkten in anderen Hirnregionen. Die Patientendaten wurden aus den anonymisierten QugSS-Protokollen aufgenommen. Alle aus den in QugSS-Protokollen hinterlegten medizinischen Daten wurden anonymisiert in einem SPSS Datensatz wie folgt übertragen.
Die Einverständniserklärung zur Aufnahme in dem Projekt wurde von den Patienten selbst oder ihren Angehörigen mit Vollmacht unterschrieben.

2.2. Demographische Daten der Patienten

Die Baseline-Daten umfassten die folgenden Parameter des Patienten beim Eintreffen in der Notaufnahme:

- Alter
- Geschlecht
- Klinische Daten
    - Infarktlokalisation (Kleinhirn vs. Pons)

- **Schlaganfall-Scores bei Eintreffen in der Notaufnahme**
    - NIHSS-Score
    - mRS

- **Vorerkrankungen**
    - Hypertonie
    - Diabetes mellitus
    - Hypercholesterinämie
    - Früherer Schlaganfall
    - Früherer Herzinfarkt
    - Vorhofflimmern

- **Klinische Symptomdarstellung**
    - Bewusstseinsstörung
    - Sprechstörungen (Dysarthrie)
    - Schluckstörungen
    - Kopfschmerzen
    - Übelkeit/Erbrechen
    - Pupillendifferenz
    - Horner-Syndrom
    - Sehstörungen
    - Doppelbilder
    - Skew deviation
    - Blickwendung
    - Nystagmus
    - Fazialisparese
    - Zungenabweichung
    - Untere Hirnnerven
    - Hemiparese
    - Einzeln betroffene Extremitäten
    - Sensibilitätsstörungen
    - Tremor
    - Koordinationsstörungen (Ataxie)

- Schwindelsymptomatik
- Stand- und Gangunsicherheit
- Pyramidenbahnzeichen

Neben den parametrischen Daten wurden alle diagnostischen Prozeduren, die therapeutischen Maßnahmen, die Ätiologie des Hirninfarktes und Sekundärprophylaxe sowie die Outcome-Angaben erhoben.
Es wurden umfangreiche Parameter mit in die Datenanalyse aufgenommen, um ein umfassendes Bild des Patientenkollektivs zu schaffen.
Das Outcome wurde mit Hilfe der in den Krankenakten dokumentierten modified Rankin-Scale erfasst und durch uns in zwei Untergruppen aufgeteilt: gutes und schlechtes Outcome. Ein gutes Outcome wurde definiert als ein mRS von 0 bis 2, ab einem mRS von 3 handelte es sich nach unserer Definition um ein schlechtes Outcome. Bei der Erfassung der Mortatilität wurden die Patienten in zwei Gruppen eingeteilt. In der Gruppe Frühmortalität wurden diejenigen Patienten erfasst, welche noch im Krankenhaus oder innerhalb der ersten drei Monate verstarben.

2.3. Statistische Methoden

Zur statistischen Analyse wurde das Statistikprogramm SPSS – Version 23 der Firma IBM verwendet. Zunächst erfolgte eine ausführliche deskriptive statistische Auswertung des Gesamtkollektivs. Zur deskriptiven Datenanalyse wurden bei nominalskalierten Werten die Absolutwerte mit ihren prozentualen Anteilen verwendet, bei ordinalskalierten kategorialen Variablen der Median und bei metrisch skalierten Werten der Mittelwert mit der Standardabweichung. Zur Überprüfung der Korrelationen wurde unter Annahme einer Normalverteilung bei kontinuierlichen Variablen (metrisch skalierten Werten) ein T-Test durchgeführt. Bei kategorialen Variablen wurde zur Korrelationsprüfung bei nominal skalierten Werten ein Chi-Quadrat-Test (nach Pearson) durchgeführt und bei ordinal skalierten Werten der Rangkorrelationskoeffizient (Spearmans Rho) erhoben. Das Signifikanzniveau wurde auf $\alpha < 0{,}05$ festgelegt.

3. Ergebnisse

Es wurden insgesamt 79 Patienten in die Datenerhebung eingeschlossen, davon waren 29 Frauen und 50 Männer. 43 (54,4%) Patienten erlitten einen Kleinhirninfarkt und 36 (45,6%) Patienten einen Ponsinfarkt.

3.1. Kleinhirninfarkte

Die Patienten, die einen Kleinhirninfarkt erlitten, waren zu 42% weiblich und im Durchschnitt 68±14 Jahre alt. Der mediane NIHSS-Score lag zum Zeitpunkt der stationären Aufnahme bei 4. Die durchschnittliche Dauer bis zur Vorstellung/zum Eintreffen in der Notaufnahme betrug 2,9±1,7 Stunden.
Die häufigsten Vorerkrankungen als vaskuläre Risikofaktoren waren Hypertonie (86%), Diabetes mellitus (30%), Hypercholesterinämie (49%), früherer Schlaganfall (23%) und früherer Herzinfarkt (7%) sowie Vorhofflimmern (21%).

3.1.1. Klinisches Erscheinungsbild der Patienten mit Kleinhirninfarkten

Die führenden Symptome beim Kleinhirninfarkt waren die Sprechstörungen (67%), Koordinations-und Feinmotorikstörungen (60,5%), Schwindelsymptomatik (49%), Übelkeit mit und ohne Erbrechen (42%), Stand- und Gangunsicherheit (42%), Nystagmus (37%) und Dysphagie (30%). Kopfschmerzen traten bei 25% der Patienten auf.
Weitere Symptome und klinische neurologische Defizite sind in Tabelle 2 dargestellt.

3.1.2. Diagnostik und Ätiologie der Kleinhirninfarkte

Die meisten Patienten (95%) erhielten bei Aufnahme ein Schädel-CT, während 54% mittels einer cMRT mit MR-Angiographie während des stationären Aufenthaltes untersucht wurden. Eine akute und mit den klinischen Symptomen korrelierende Infarktdemarkation wurde in 91% der Fälle nachgewiesen.
In der duplexsonographischen Untersuchung der hirnzuführenden und –versorgenden Arterien zeigten sich bei den Patienten mit einem Kleinhirninfarkt 19 Vertebralisstenosen (44,2%). Bei zwei Patienten (5%) mit einem Kleinhirninfarkt ergab sich der V.a. eine

Vertebralisdissektion. Bei 4,7% der Patienten zeigte sich in der dopplersonographischen Untersuchung eine Stenose der Arteria carotis interna.
Die kardiale Diagnostik mittels Langzeit-EKG und transoesophagealer Echokardiographie wurde bei 49% und 51% durchgeführt. Pathologische Befunde wie ein neu festgestelltes Vorhofflimmern zeigten sich bei 4,7% der Patienten mit einem Kleinhirninfarkt.
In der transoesophagealen Echokardiografie zeigten sich bei drei Patienten mit einem Kleinhirninfarkt Klappenauffälligkeiten (7%), 8 Patienten mit thrombogenem Aortenbogen (18,6%), 2 Patienten mit einem PFO (4,7%).

3.1.3. Therapie und Sekundärprophylaxe bei Patienten nach Kleinhirninfarkt

Die meisten Kleinhirninfarkt-Patienten (80%) wurden auf der Stroke Unit behandelt und blieben dort im Durchschnitt 2,9 Tage bis sie auf die Normalstation verlegt wurden.
Vier Patienten mit Kleinhirninfarkt erhielten eine systemische intravenöse Thrombolyse und 3 Patienten eine mechanische Thrombektomie. Von der Aufnahme bis zum Beginn der Thrombolyse dauerte es beim Kleinhirninfarkt durchschnittlich 21 Minuten.
83% der Patienten mit Kleinhirninfarkt erhielten innerhalb der ersten 48 Stunden nach dem Ereignis eine Thrombozytenaggregationshemmung, dabei erhielt die überwiegende Mehrzahl (69,8%) eine Monotherapie mit Acetylsalicylsäure.
30% der Kleinhirninfarkte erhielten im Verlauf eine orale Antikoagulation bei Vorhofflimmern.
Bei 74% der Patienten mit einem Kleinhirninfarkt wurde in ihrer Dauermedikation ein Statin zur pleiotropen Wirkung angesetzt. 12% waren zum Zeitpunkt des Hirninfarktes schon mit einem Statin vorbehandelt. Dabei erhielt die Mehrheit der Patienten Simvastatin (42%) und Atorvastatin (58%).
Aufgrund der begleitenden Erkrankung Hypertonie waren 86% zum Zeitpunkt der Entlassung mit Antihypertensiva (86%) behandelt, während 33% Antidiabetika bei bestehendem Diabetes mellitus erhielten.
Die physikalischen Maßnahmen wurden bei Symptompersistenz durchgeführt. Innerhalb der ersten 48 Stunden nach Aufnahme erhielten 63% der Pateinten eine Physiotherapie und 74% eine Logopädie und ein Logopädiescreening.

3.1.4. Outcome

Zur Analyse des Outcomes wurde der mRS bei Entlassung hinzugezogen. Dabei wurde ein mRS von 0 bis 2 als ein gutes Outcome und ein mRS von 3 bis 5 als ein ungünstiges Outcome definiert. Hierbei zeigte sich bei 54% der Patienten mit einem Kleinhirninfarkt ein gutes Outcome.

Drei Patienten mit Kleinhirninfarkt verstarben bereits in der Klinik, einer (2,3%) innerhalb des ersten Monats. Ein Patient mit Kleinhirninfarkt (2,3%) verstarben innerhalb der ersten drei Monate nach Entlassung, sodass die Kleinhirninfarktmortalität innerhalb von 3 Monaten bei 12% lag.

3.2. Ponsinfarkte

Die Ponsinfarktpatienten waren zu 31% weiblich und im Durchschnitt 69,6 ± 13 Jahre alt. Die Schwere des Schlaganfalls lag bei 4 im Median anhand des NIHSS-Scores. Beim Eintreffen in der Notaufnahme waren im Durchschnitt 3,8 ±1,7 Stunden seit Beginn der Beschwerden vergangen.

Die häufigen Vorerkrankungen als vaskuläre Risikofaktoren waren Hypertonie (86%), Diabetes mellitus (39%), Hypercholesterinämie (53%), früherer Schlaganfall (36%) und früherer Herzinfarkt (28%) sowie Vorhofflimmern (22%).

3.2.1. Klinisches Erscheinungsbild des Ponsinfarkts

Das führende Symptom beim Ponsinfarkt war die faziale Parese mit 53%, gefolgt von Sprechstörungen mit 50% und Koordinationsstörungen mit 44%.

Die klassische Hemiparese trat bei 42% und die Hemisensibilität bei 28% der Ponsinfarktpatienten auf.

Die genaue Darstellung aller klinischen Symptome und neurologischen Defizite der Ponsinfarkte ist in Tabelle 2 dargestellt.

3.2.2. Diagnostik und Ätiologie der Ponsinfarkte

Die initiale Bildgebung mittels cCT wurde bei 94% der Ponsinfarktpatienten bereits in der Notaufnahme durchgeführt, während eine cMRT im Rahmen des stationären Aufenthaltes bei 72% der Patienten zum Einsatz kam.
Frische ischämische und mit der Symptomatik korrelierende Läsionen fanden sich bei 83% der Patienten, die einen Ponsinfarkt erlitten.
In der dopplersonographischen Untersuchung der hirnzuführenden und –versorgenden Arterien zeigten sich bei den Patienten mit einem Ponsinfarkt 18 Vertebralisstenosen (50%). Bei 2,8% der Patienten mit einem Ponsinfarkt zeigte sich in der Duplexsonographie eine Stenose der Arteria carotis interna.
Im EKG und Langzeit-EKG wurden bei 11,1% der Patienten mit einem Ponsinfarkt neu aufgetretene Herzrhythmusstörungen in Form von Vorhofflimmern festgestellt. In der transoesophagealen Echokardiographie zeigten sich 5 Patienten mit einem thrombogenen Aortenbogen (13,9%).

3.2.3. Therapie und Sekundärprophylaxe

Drei Patienten mit Ponsinfarkt (8,4%) erhielten eine systemische intravenöse Thrombolyse, während ein Patient (2,8%) mittels einer Thrombektomie behandelt wurde.
Von der Aufnahme bis zum Beginn der Thrombolyse dauerte es beim Ponsinfarkt durchschnittlich 35 Minuten.
Eine Behandlung auf der Stroke Unit wurde bei 72% der Patienten mit Ponsinfarkt durchgeführt. Die Liegedauer auf der Stroke Unit betrug 2,4 Tage.

Die Sekundärprophylaxe mit einem Thrombozytenaggregationshemmer wurde bei 83,3% der Patienten mit Ponsinfarkt innerhalb der ersten 48 Stunden nach dem Ereignis angesetzt, dabei erhielt die überwiegende Mehrzahl (72,2%) eine Monotherapie mit Acetylsalicylsäure. 10 Patienten mit Ponsinfarkt erhielten im Verlauf eine orale Antikoagulation aufgrund eines neu festgestellten Vorhofflimmerns.
Die unterstützende Medikation mit einem Statin für den pleiotropen Effekt war bei 81% der Patienten angesetzt, wobei 14% der Ponsinfarktpatienten vor dem Schlaganfall bereits mit einem Statin behandelt wurden.

Aufgrund von Hypertonie und Diabetes mellitus erhielten 89% der Patienten mit einem Ponsinfarkt ein Antihypertensivum und 39% ein Antidiabetikum.
Die nicht-medikamentöse Therapie mittels Physiotherapie und Logopädie wurde bei 61% und 72% der Patienten mit einem Ponsinfarkt bereits innerhalb der ersten 48 Stunden nach Aufnahme durchgeführt.

3.2.4. Outcome

Ein gutes Outcome (mRS 0-2) fand sich bei 61% der Patienten mit Ponsinfarkt, während ein schlechtes Outcome (mRS: 3-5) bei 34% zum Zeitpunkt der Entlassung aus dem Krankenhaus festzustellen war.
Zwei Patienten mit Ponsinfarkten verstarben, einer während des stationären Aufenthaltes und einer nach Entlassung. Die Drei-Monats-Mortalität des Ponsinfarktes betrug 5,6%.

3.3. Vergleich der Kleinhirninfarkte mit Ponsinfarkten

Die epidemiologischen Parameter wie das Alter (68 vs. 69,6 Jahre, P=0,3) und das Geschlecht (weiblich; 42% vs. 31%, P=0,7) sowie die Schwere des Hirninfarktes anhand des NIHSS-Scores (median 4 vs. 4, P=0,35) zeigten keinen signifikanten Unterschied zwischen Patienten mit Kleinhirn vs. Patienten mit Ponsinfarkt. Jedoch bei der Dauer zwischen Symptombeginn und Vorstellung/Eintreffen in der Notaufnahme wurden die Patienten mit Kleinhirninfarkt ca. eine Stunde früher aufgenommen als Patienten mit Ponsinfarkt (2,9 vs. 3,8 Stunden, P=0,036).

Bei den Vorerkrankungen war ein früherer Herzinfarkt in der Vorgeschichte bei Ponsinfarktpatienten häufiger als bei Kleinhirninfarktpatienten (28% vs. 7%; P=0,017) festzustellen.
Andere Vorerkrankungen wie Hypertonus (86% vs. 86%, P=0,97), Diabetes mellitus (30% vs. 39%, P=0,5), Hypercholesterinämie (49% vs. 53%, P=0,7), früherer Schlaganfall (23% vs. 36%, P=0,9) oder Vorhofflimmern zeigten keinen signifikanten Unterschied zwischen Kleinhirn- und Ponsinfarktpatienten.
Signifikante Unterschiede zwischen den Symptomen des Kleinhirn- und Ponsinfarktes fanden sich bei Kopfschmerzen (25% vs. 0%, P<0,001), Übelkeit mit und ohne Erbrechen

(42% vs. 6%, P<0,001), faziale Parese (11% vs. 53%, P<0,001), Hemiparese (19% vs. 42%, P=0,015) und Dysphagie (30% vs. 3%, P<0,001).

In der zerebralen diagnostischen Bildgebung wurde die cMRT beim Kleinhirninfarkt tendenziell weniger durchgeführt als beim Ponsinfarkt (54% vs. 72%, P=0,07). Die anderen diagnostischen Maßnahmen cCT (P=0,8), Duplexsonographie (P=0,9), LZ-EKG (P=0,7) und TEE (P=0,12) wiesen keine signifikanten Unterschiede auf.

In der duplexsonographischen Untersuchung der hirnzuführenden und –versorgenden Arterien zeigten sich bei den Patienten mit einem Kleinhirninfarkt 19 Vertebralisstenosen (44,2%) und bei den Patienten mit einem Ponsinfarkt 18 Vertebralisstenosen (50%). Ein signifikanter Unterschied zeigte sich mit einem p-Wert von 0,7 nicht.
In der transoesophagealen Echokardiografie zeigten sich bei den Patienten mit einem Kleinhirninfarkt 3 Patienten mit Klappenauffälligkeiten (7%), 8 Patienten mit Plaques (18,6%) und 2 Patienten mit einem PFO (4,7%). Bei den Patienten mit einem Ponsinfarkt ergaben sich fünf Patienten mit Plaqueablagerungen in den hirnversorgenden Arterien (13,9%). Ein signifikanter Unterschied zeigte sich mit einem p-Wert von 0,2 nicht.
Die Ätiologie anhand der TOAST-Klassifikation zeigte die Genese des Infarkts zwischen den Gruppen: Die mikroangiopathische Genese des Hirninfarktes war signifikant weniger bei Patienten mit Kleinhirninfarkt im Vergleich zu Patienten mit Ponsinfarkt (0,5% vs. 28%, P=0,04) festzustellen, während die makroangiopathische Genese (23% vs. 20%, P=0,6) keinen Unterschied zeigte. Die kardioembolische Genese zeigte tendenziell ein häufigeres Auftreten beim Kleinhirninfarkt als bei Ponsinfarkt (35% vs. 17%, P=0,06).

Sowohl das funktionelle Outcome zum Zeitpunkt der Entlassung (mRS<3: 61% vs. 67%, P=0,7) als auch die Drei-Monats-Mortalität (12% vs. 5,6%, P=0,5) zeigten keinen signifikanten Unterschied zwischen Kleinhirn- und Ponsinfarkt.

4. Diskussion

Das klinische Erscheinungsbild des Kleinhirninfarkts kann zwischen den Patienten stark variieren und sich teilweise auch subtil äußern. Die hohe Variabilität der Symptome zeigte sich sowohl in bereits durchgeführten Studien als auch in unserem Patientenkollektiv [17]. Die häufigsten Symptome unseres Gesamtkollektivs spiegeln auch die in der Literatur für das Stromgebiet des Kleinhirnes typischen Symptome wieder [36, 45].

Dabei unterscheiden sich die Symptome teilweise erheblich zwischen Kleinhirninfarkt und Ponsinfarkt. Für den Kleinhirninfarkt waren die häufigen Symptome Koordinationsstörungen, Schwindel, Nystagmus und Kopfschmerzen, während für den Ponsinfarkt die faziale Parese und sensomotorische Hemisymptomatik die führenden Symptome waren [24, 61].

Beim Kleinhirninfarkt gelten einige Symptome als unspezifisch und verleiten dazu, den Infarkt im entsprechenden Stromgebiet zunächst nicht in Erwägung zu ziehen. Dazu gehört der Schwindel. Diese unspezifischen Symptome wurden in der Literatur als problematisch bei der schnellen Erfassung von ischämischen Ereignissen im hinteren Stromgebiet bewertet [1].

In der vorliegenden Arbeit wurde der Schwindel am häufigsten als allgemeines Symptom aufgeführt. Es wurde in den meisten Fällen jedoch nicht weiter charakterisiert, ob es sich um einen Drehschwindel oder einen Schwankschwindel handelte. Das liegt wahrscheinlich auch daran, dass manche Patienten nicht in der Lage waren, den Schwindel subjektiv zu beschreiben. Schwindel als Leitsymptom wurde bereits in anderen Studien mit einem erhöhten Fehldiagnose-Risiko assoziiert [1].

Ein Schwindel kann Ursachen verschiedener Fachdisziplinen haben. So kann eine Blutdruckschwankung, ein veränderter Elektrolythaushalt oder eine Herzrhythmusstörung eine Ursache aus dem internistischen Formenkreis für den Schwindel sein [59]. Ein benigner paroxysmaler Lagerungsschwindel oder ein Vestibularisausfall sind durch eine periphere Störung des Gleichgewichtssystems zu erklären [15]. Es zeigte sich in mehreren Studien, dass die Fehlinterpretation von Ischämien im hinteren Stromgebiet am häufigsten mit den Symptomen Schwindel, Übelkeit und Erbrechen assoziiert ist [1, 35, 59].

In anderen Studien wurden Sehstörungen im Sinne von Gesichtsfelddefekten oder Hörstörungen als häufiges Symptom bei Infarkten im hinteren Stromgebiet beschrieben [35]. Diese kamen in dieser Studie kaum oder gar nicht vor, was daran liegt, dass wir keine

Patienten mit Ischämien im Versorgungsgebiet der A. cerebri posterior eingeschlossen haben.

Die Dauer zwischen Symptombeginn und Aufnahme der Patienten unterschied sich signifikant zwischen den Patienten mit Kleinhirninfarkten und denen mit Ponsinfarkten. Dabei war die Zeitspanne bei den Patienten mit Ponsinfarkten, wider den Erwartungen um ca. eine Stunde länger. Wir sind initial davon ausgegangen, das häufigste Symptom beim Ponsinfarkt sei die faziale Parese, wenngleich die Symptome bei einem Kleinhirninfarkt häufig unspezifisch mit Schwindel und Übelkeit sowie Gangunsicherheit auftraten. Doch ist die faziale Parese vom Patienten möglicherweise nicht wahrgenommen worden. Der signifikante Unterschied kann dadurch begründet werden, dass die Symptome des Kleinhirninfarkts in unserem Patientenkollektiv häufig eindrücklicher waren: Kopfschmerzen, Übelkeit, Erbrechen, Schwindel bei Kleinhirninfarkten, im Gegensatz zu Fazialisparese, und Sprechstörung bei Ponsinfarkten. Dies führte wahrscheinlich zu einem höheren Leidendruck der Patienten und damit zu einer zeitigeren Vorstellung in der Notaufnahme. Größere und vor allem funktionell relevante Infarkte in dem Pons können allerdings ebenfalls zu einer eindrücklichen Klinik führen. Beide Patientengruppen wiesen eine relativ lange Zeitspanne zwischen Symptombeginn und Vorstellung in der Notaufnahme auf. Dies stellten auch Sommer et al. fest, deren „onset-to-door-time“ bei Patienten mit Ischämien im hinteren Stromgebiet 170 Minuten betrug, im Vergleich zu 110 Minuten bei Patienten mit Ischämien im vorderen Stromgebiet [48].

Die Schwere des Hirninfarktes mit durchschnittlich 5 Punkten (median: 4) im NIHSS-Score war in beiden Gruppen gleich im Einklang mit Befunden vorheriger Studien, die einen deutlich niedrigeren Score bei Infarktpatienten im hinteren Stromgebiet als bei Patienten mit Infarkten im vorderen Stromgebiet feststellten [16, 43, 48]. Doch betrachtet man die häufigsten Symptome bei Infarkten im hinteren Stromgebiet und wie diese im NIHSS-Score gewichtet werden, kann davon ausgegangen werden, dass die klinische Betroffenheit ausgeprägter war, als es der Score vermuten lässt. Beispielsweise, wenn der Schwindel oder die Gang- und Standstörung im Vordergrund standen. Dies kann die Patienten klinisch deutlich beeinträchtigen, wobei der Schwindel oder andere Symptome wie Nystagmus, Schluckstörung selbst in der NIHSS keine Betrachtung finden. Die Gang- und Koordinationsstörung wird ebenfalls nicht separat betrachtet, sondern findet sich bei der Beurteilung der Ataxie wieder.

Eine Verbesserung der NIHSS, um die Symptomatik eines Hirninfarktes im hinteren Stromgebiet ideal widerzuspiegeln, wurde bereits in anderen Studien thematisiert und empfohlen [16, 22, 44].

Aufgrund dieser Thematik wurde empfohlen, sich bei der Entscheidungsfindung zur Thrombolysetherapie bei Infarkten im hinteren Stromgebiet nicht auf die Höhe des NIHSS-Scores sondern auf die einzelnen Symptome zu fokussieren [28]. Iona et al. forderten eine vorsichtige Anwendung des NIHSS-Scores bei dem Verdacht auf einen Kleinhirn- oder Hirnstamminfarkt [16]. In der aktuellen Leitlinie zur Akuttherapie des Schlaganfalles wurde ausdrücklich darauf hingewiesen, dass „das Ausmaß einer potenziellen Behinderung nicht mit der Schwere des Schlaganfalls auf der NIH-Stroke Scale gleichgesetzt wird“, da wie oben bereits angemerkt, die Symptomkomplexe, die im NIHSS weniger Gewicht haben, eine deutliche Beeinträchtigung mit sich ziehen können [40].

In Zusammenhang mit dem Aspekt „klinisches Erscheinungsbild“ sollte beachtet werden, dass die Patienten nicht in der Lage sein könnten, ihre Symptome genau zu äußern. Besonders bei Symptomen im hinteren Stromgebiet ist die Befunderhebung auf die Mitarbeit des Patienten bei der klinischen Untersuchung angewiesen.

Wisiewski et al. entwickelten einen Score zur Einschätzung und Prognose bei Ischämien im vertebrobasilären Stromgebiet - die Adams Scale of Posterior Stroke (ASPOS). In einer prospektiven Beobachtungsstudie mit 126 Patienten mit Ischämien im posterioren Stromgebiet entwickelten sie einen neuen validen und reliablen Score, der zusätzlich zum NIHSS angewendet werden und möglicherweise genauere Einschätzungen bei der Entscheidungsfindung für Therapien bei ischämischen Hirninfarkten im hinteren Stromgebiet ermöglichen kann [58].

Nahezu alle Patienten erhielten eine kranielle Bildgebung mittels einer cCT. Die cCT ist in der Notfallsituation die Bildgebung erster Wahl, da sie flächendeckend und schnell durchführbar ist und bei Patienten im Lysezeitfenster zunächst vor allem eine intrakranielle Blutung ausgeschlossen werden muss [57]. Die Detektion frischer Ischämien ist in der cCT in geringerer Zahl möglich als mit der dafür deutlich besser geeigneten cMRT. Vor allem die Detektion von Ischämien im hinteren Stromgebiet ist bei der Überlagerung des Knochenfensters in der cCT äußerst schwierig. Dennoch reicht häufig die cCT zur Indikationsstellung der Lysetherapie aus. Bei den diagnostischen Maßnahmen zum Zeitpunkt des Eintreffens und zur Evaluation der Ätiologie des Infarkts fanden sich keine Unterschiede, wobei die mikroangiopathische Genese beim Ponsinfarkt häufiger war und die kardioembolische Genese tendenziell häufiger beim Kleinhirninfarkt.

In den letzten Jahren gewann vor allem bei einem Zeitfenster über 4,5 Stunden oder bei einem unbekannten Zeitfenster die multimodale Bildgebung an Bedeutung. Cheng et al. fassen die aktuellen Empfehlungen folgendermaßen zusammen: Im Zeitfenster von 4,5 Stunden ist meist eine CT und eine CTA zur Indikationsstellung der Lysetherapie bzw. zur mechanischen Thrombektomie ausreichend [8]. Während beim Zeitfenster von über 4,5 Stunden ist eine Perfusionsbildgebung notwendig (Penumbral Imaging), um die Indikation zur Lysetherapie und/oder mechanischer Thrombektomie zu stellen. Bei einem unbekannten Zeitfenster wird eine Stroke-MRT empfohlen. Beim Verdacht auf einen Großgefäßverschluss sollte primär eine CT mit Penumbral Imaging eingesetzt werden.[8] So kann auch eine fundierte Therapieentscheidung außerhalb des Lysezeitfensters getroffen werden, wodurch mehr Patienten eine adäquate Therapie erhalten und somit die Morbidität und Mortalität auch bei Patienten mit Schlaganfällen im vertebrobasilären Stromgebiet gesenkt werden kann.

Bei etwa der Hälfte der Patienten (50% der Patienten mit Kleinhirninfarkt und 44% der Patienten mit Ponsinfarkt) zeigten sich Auffälligkeiten in einer der Vertebralarterien, was eine Besonderheit in der Ätiologie von Hirninfarkten im hinteren Stromgebiet darstellt. In unserem Patientenkollektiv ist der Anteil der makroangiopathischen Genese wie Vertebralisstenosen/- verschlüsse jedoch höher als in der Literatur mit etwa 30% angegeben [37]. Dies kann auf der umfassenden Gefäßdarstellung in der vorliegenden Arbeit beruhen. Nahe alle Patienten erhielten eine Duplexsonographie der hirnversorgenden Arterien. Wie auch in der Literatur beschrieben, ergaben sich jedoch auch in unserem Patientenkollektiv kaum Vertebralisdissektionen als mögliche Ursache des Hirninfarktes, bei lediglich 2 Patienten mit einem Kleinhirninfarkt wurde der Verdacht auf eine Vertebralisdissektion geäußert [24, 53]. Die hohe Zahl an Patienten, bei denen die Ätiologie des Infarkts unklar ist, spiegelt sich auch in der Literatur wider, was Anlass dazu gibt, die TOAST-Kriterien im Zusammenhang mit Infarkten im Kleinhirn und in der Pons zu diskutieren. Dziadkowiak et al. konnten in ihrer Studie bei der Hälfte der Patienten mit einem Kleinhirninfarkt keine Ursache feststellen [10].

Betrachtet man die Vorerkrankungen der Patienten unseres Kollektivs, zeigen sich bei der Mehrheit prädisponierende Vorerkrankungen wie arterielle Hypertonie, Diabetes mellitus, Hypercholesterinämie und Vorhofflimmern. Dies stimmt überein mit den in der Literatur beschriebenen Risikofaktoren [10]. Die häufigen Ursachen eines Hirninfarktes im hinteren Stromgebiet stellen die Mikro- und Makroangiopathie dar [10]. Dabei sind diese vor allem durch Hypertonie, Diabetes mellitus und Hypercholesterinämie begründet.

In anderen Studien wurde eine niedrige Zahl der interventionell therapierten Infarkte im hinteren Stromgebiet, deutlich niedriger als im vorderen, festgestellt [12, 17, 43, 48]. In unserer Studie wurden nur wenige Patienten (14%) mit einer systemischen Thrombolyse therapiert.

Die geringe Therapierate kann mehrere Gründe haben. Die Patienten nehmen ihre Symptome nicht als Schlaganfallsymptome wahr. In der Bevölkerung sind die allgemeinen Schlaganfallsymptome bekannt, die das vordere Stromgebiet betreffen. Die allgemein bekannte Laienuntersuchung, der sog. FAST-Test, bezieht sich auf den Arm-Vorhalteversuch, die Fazialisparese und die Sprachstörung. Dass Schwindel, Übelkeit und Erbrechen, sowie Koordinationsstörungen auch Symptome eines Schlaganfalls sein können, ist hingegen weniger bekannt. Daher kommen die Patienten ggf. erst später mit ihren Beschwerden in die Notaufnahme, sodass das Lysezeitfenster bereits überschritten sein kann.

Auch in der Notaufnahme zeigten sich die klinischen Erscheinungsbilder so variabel und teilweise subtil, dass die klinische Ersteinschätzung nicht unbedingt eine zerebrale Minderdurchblutung ergibt und nicht zeitnah der Neurologe konsultiert wird. Bei Schwindel kann es vorkommen, dass die Patienten zunächst HNO-ärztlich vorgestellt werden, bei Übelkeit und Erbrechen ggf. zunächst internistisch/chirurgisch. In anderen Studien wurden folgende Leitsymptome mit einem erhöhten Fehldiagnose-Risiko assoziiert: Kopfschmerzen, Schwindel, Übelkeit/Erbrechen, Synkopen, Gangstörungen [1]. So ist auch hier das Lysezeitfenster verstrichen [17].

Ein weiterer Grund für die niedrige Lyserate ist die Einschätzung der Schlaganfallschwere anhand des NIHSS-Scores. Die Leitlinien der Deutschen Gesellschaft für Neurologie empfehlen einen NIHSS-Score von mindestens 4 als Lyseindikation. Bei Infarkten im hinteren Stromgebiet kann der NIHSS-Score jedoch besser ausfallen trotz der vorhandenen neurologischen Defizite, die beim NIHSS-Score nicht erfasst sind. Dies kann dazu führen, dass die Patienten mit einem relativ niedrigen NIHSS-Score keine Lysetherapie erhalten.

In einigen Settings wurden bereits Leitfäden zur besseren Einschätzbarkeit von Schwindelpatienten entwickelt und in die Notfallversorgung integriert. Bei einer Entwicklung einer einfach anzuwendenden Standard Operation Procedure wäre es möglich, die Zahl der fehldiagnostizierten Kleinhirn- und Hirnstamminfarkte zu senken. Dabei sollte bei Patienten, die sich mit dem Leitsymptom „Schwindel“ in der Notaufnahme vorstellen, auch primär ein Neurologe mit hinzugezogen werden [59].

Aufgrund der oben angeführten Gründe könnte das Lysezeitfenster von 4 Stunden überschritten werden, sodass die betroffenen Patienten eine optimale Therapie eventuell nicht erhalten können. Es wird bereits seit längerem diskutiert, dass das Lysezeitfenster bei Infarkten im hinteren Stromgebiet auf 6 Stunden verlängert werden kann. Dies liegt vor allem daran, dass das Gewebe im Hirnstamm und im Kleinhirn toleranter gegenüber Sauerstoffmangel scheint und daher das reversibel geschädigte Gewebe, die Penumbra, in Relation größer sein kann, als im Großhirn.
In der WAKE-UP Studie von Thomalla et al. konnte gezeigt werden, dass bei einem unbekannten Zeitfenster und einem DWI-FLAIR-Mismatch eine intravenöse Thrombolyse durchaus sicher und effektiv sein kann [52]. Ma et al. führten in ihrer Studie intravenöse Lysetherapien 4,5 bis 9 Stunden nach Symptombeginn durch. Dort zeigte sich zwar, dass die Patienten von der Therapie profitierten, jedoch war das Risiko einer Blutung höher im Vergleich zur Placebogruppe [31].
In den letzten Jahren wurde die Datenlage vor allem bezüglich der endovaskulären Thrombektomie deutlich erweitert. Die Ergebnisse der DAWN-Studie und der DEFUSE-3-Studie zeigten bereits, dass die mechanische endovaskuläre Therapie außerhalb des Zeitfensters von 4,5 Stunden sicher und effektiv sein kann, dort wurden allerdings nur Patienten mit Ischämien in der vorderen Zirkulation (Verschlüsse der A. cerebri media und A. carotis interna) eingeschlossen. Die BASILAR-Studie untersuchte hingegen Patienten mit Basilarisverschlüssen. Diese Untersuchung wies ebenfalls ein positives Benefit der endovaskulären Therapie auf, wenn diese innerhalb von 24 Stunden erfolgte [60].

Entsprechend unserer Studiendesigns mit Hirninfarkten im vertebrosabilären Stromgebiet zeigten zwei große Studien zur Entwicklung einer evidenzbasierten Therapieempfehlung keine neuen Erkenntnisse, dass die Thrombektomie effektiver als die intravenöse Lysetherapie. Dennoch scheint die zeitnahe durchgeführte mechanische Thrombektomie bei entsprechender Indikation eine sichere und gewinnbringende Therapieoption mit günstiger Prognose zu sein. [26, 29] In unserer Studie erhielten weniger Patienten eine mechanische Thrombektomie, während die intravenöse Therapie häufiger eingesetzt wurde.
Neben der aktuellen akuten Therapie gewinnen neue innovative Behandlungsmöglichkeiten wie non-invasive Brain Stimulation an Bedeutung, die Regenerationsmechanismen des geschädigten Hirngewebes und den Rehabilitationsverlauf positiv beeinflussen können [13, 23].

Zum funktionellen Outcome nach einem Kleinhirn- oder Ponsinfarkt existieren nicht ausreichende Daten. Eine retrospektive Studie verglich das Outcome nach Schlaganfällen im hinteren Stromgebiet mit dem des vorderen Stromgebiets. Obwohl der NIHSS-Wert sich nicht eindeutig unterscheidet, scheinen die Defizite nach einem Infarkt im hinteren Stromgebiet beeinträchtigender zu sein – wie z.B. eine Stand- und Gangunsicherheit oder Schluckstörung. Relevante Makroangiopathien scheinen vor allem bei Infarkten im hinteren Stromgebiet ein wichtiger Prädiktor für bleibende Defizite und Mortalität zu sein, es zeigte sich ein 2-3-fach höheres Sterblichkeitsrisiko bei begleitender Makroangiopathie. Die intensivierte Therapie bei Arteriosklerose, wie hochdosierte Statine oder duale Plättchenhemmung, scheinen, v.a. bei Gefäßerkrankungen im vertebrobasilären Stromgebiet, einen guten Effekt zu haben [22].
In unserer Studie zeigten 39,5% der Patienten mit einem Kleinhirninfarkt und 33,3% der Patienten mit einem Ponsinfarkt ein schlechtes Outcome, gemessen an dem mRS zum Zeitpunkt der Entlassung im Einklang mit der Studie von Kim et al. aus 2017 [22]. Dabei ist jedoch zu beachten, dass die wenigen Studien, die das klinische Outcome nach einem Infarkt im hinteren Stromgebiet beleuchten, dies vor allem an der Mortalität und nach einem längeren Zeitpunkt, z.B. nach drei Monaten beurteilen.

Picelli et al. fanden heraus, dass sich Patienten mit einem SCA-Infarkt innerhalb der ersten 3 Monate signifikant besser erholten als Patienten mit einem PICA-Infarkt. Bleibende Kleinhirnsymptome sind signifikant mit Läsionen in den Kleinhirnkernen verbunden. Infarkte im PICA-Territorium und im Ncl. dentatus sind häufiger mit einem schlechteren Outcome verbunden. Die Lokalisation der Läsion scheint dabei wichtiger zu sein als das Volumen [38].
In einer Studie zur Quantifizierung des funktionellen Outcomes nach der Rehabilitationsbehandlung und zur Identifizierung von wichtigen Prädiktoren wurden von insgesamt 58 Patienten in der Rehabilitation 62,1% nach Hause entlassen, 17,2% in die ambulante Pflege entlassen und 17,2% in ein Akutkrankenhaus verlegt. Es zeigte sich eine starke Korrelation zwischen Outcome und funktionellem Status zu Beginn der Rehabilitation und vorbestehenden Komorbiditäten. Weiterhin konnte eine positive Korrelation zwischen Schwindel, Übelkeit, Erbrechen, Ataxie, Kopfschmerzen und Outcome nachgewiesen werden. Die Ursache wird darin vermutet, dass der Hirnstamm nicht beteiligt war und keine intrakranielle Druckerhöhung stattfand. Eine negative Korrelation zwischen Bewusstseinsstörung und Outcome wird darauf zurückgeführt, dass bei Vorliegen dieser

Symptome eine Hirnstammbeteiligung oder ein früher Hydrozephalus vorliegt. Die Drei-Monats-Mortalität in unserer Studie betrug beim Kleinhirninfarkt 12% und war vereinbar mit Befunden anderer Studie, während die beim Ponsinfarkt deutlich niedriger war [20].

5. Zusammenfassung

Kleinhirn- und Ponsinfarkte sind selten, weisen aber eine höhere Morbidität und Mortalität auf als Infarkte des vorderen Stromgebiets. Dabei unterscheiden sich die Infarkte des hinteren Stromgebiets in klinischer Erscheinung und funktionellem Outcome. Ziel der vorliegenden Studie ist es, das klinische Gesamtbild des Kleinhirninfarktes zu untersuchen und zu evaluieren, ob die unspezifischen Symptome des Kleinhirninfarkts einen Einfluss auf die Diagnostik, Therapie und Outcomes haben. Als Vergleichsgruppe wurden Ponsinfarktpatienten herangezogen.

Zusätzlich wurden die unterschiedliche Symptomatik, die Therapie und das funktionelle Outcome zwischen Kleinhirninfarkten und Ponsinfarkten verglichen.

Es wurden zwischen 2012 und 2014 Daten von 79 Patienten erhoben, welche in der Klinik für Neurologie der Universitätsklinik Schleswig-Holstein Campus Lübeck aufgrund von zerebralen Ischämien des hinteren Stromgebiets in Behandlung waren und analysiert.

Analysiert wurden insgesamt 43 Kleinhirninfarkte (mittleres Alter: 68 Jahre; 18 Frauen) und 36 Ponsinfarkte (mittleres Alter: 69,6 Jahre; 11 Frauen).

Kleinhirninfarkte zeigten eine deutliche Variabilität des klinischen Erscheinungsbildes. Die führenden Symptome des Kleinhirninfarkts waren die Koordinationsstörung, Schwindelsymptomatik, Gang- und Standunsicherheit sowie Sprechstörungen. Jeder vierte Kleinhininfarktpatient klagte über Kopfschmerzen. Die klassischen Symptome beim Ponsinfarkt waren die Dysarthrie, die faziale Parese und die Hemisymptomatik.

Signifikante Unterschiede zwischen Kleinhirn- und Ponsinfarkt zeigten sich in dem klinischen Symptome wie Schwindel, der Schluckstörung, den Kopfschmerzen, Übelkeit und Erbrechen und Koordinationsstörung.

Während die Schwere des Infarkts anhand des NIHSS-Scores zwischen Kleinhirn- und Ponsinfarkt keinen signifikanten Unterschied zeigte, war die Dauer zwischen Symptombeginn und Eintreffen in die Notaufnahme beim Kleinhirninfarkt um ca. 1 Stunde kürzer.

In der zerebralen Bildgebung, vaskulären und kardialen Diagnostik fanden sich keine Unterschiede, wenngleich die mikroangiopathische Ätiologie des Infarkts häufiger beim Ponsinfarktpatienten als Kleinhirninfarktpatienten vorkam. Die

Die systemische intravenöse Thrombolyse wurde bei 9,3% der Patienten mit Kleinhirninfarkt und 5,6% mit einem Ponsinfarkt durchgeführt. Eine operative Kraniotomie kam bei Kleinhirninfarkten nicht vor.

Zur Analyse des Outcomes wurde die modified Rankin Scale (mRS) bei Entlassung hinzugezogen. Dabei wurde ein mRS von 0 bis 2 als gutes Outcome und ein mRS von 3-5 als ungünstiges Outcome definiert.

Insgesamt zeigten 39,5% der Patienten mit Kleinhirninfarkt und 33,3% der Patienten mit Ponsinfarkt bei Entlassung ein ungünstiges Outcome (mRS: 3-5). Ein Unterschied des Outcomes fand sich nicht zwischen Kleinhirn- und Hirnstamminfarkt.

Die 3-Monats-Mortalität beim Kleinhirninfarkt war nicht signifikant höher als beim Ponsinfarkt. Sieben Patienten mit Kleinhirninfarkt verstarben innerhalb 3 Monate nach dem Infarkt, während zwei Ponsinfarktpatienten erlagen ihrer Erkrankung.

Der Kleinhirninfarkt manifestierte sich meistens unspezifisch. Trotz der deutlichen Variabilität der klinischen Symptome des Kleinhirninfarktes begann die medizinische Versorgung des Schlaganfalles gegen Erwarten früher und zeigte keine Benachteiligung sowohl in den diagnostischen und therapeutischen Maßnahmen als auch bei der Prognose im Vergleich zum Ponsinfarkt.

Die vorliegende Studie könnte die Aufmerksamkeit auf die Kleinhirninfarkte erhöhen und einen Beitrag zur Erkennung und Behandlung des Kleinhirninfarktes leisten. Weitere Studien mit größeren Kohorten sind wünschenswert und notwendig.

Literaturverzeichnis

[1] Arch AE, Weisman DC, Coca S, Nystrom KV, Wira CR, Schindler JL. Missed Ischemic Stroke Diagnosis in the Emergency Department by Emergency Medicine and Neurology Services. Stroke. 2016;47(3):668-73.

[2] Bähr M, Frotscher M. Neurologisch-topische Diagnostik. 14 ed. Stuttgart: Thieme Verlag; 2014.

[3] Berkhemer OA, Fransen PS, Beumer D, van den Berg LA, Kingsma HF, Yoo AJ, et al. A Randomized Trial of Intraarterial Treatment for Acute Ischemic Stroke. New England Journal of Medicine. 2015:11-20.

[4] Berlit P, al. e. Klinische Neurologie. 3. ed: Springer-Verlag GmbH; 2011.

[5] Bodranghien F, Bastian A, Casali C, Hallett M, Louis ED, Manto M, et al. Consensus Paper: Revisiting the Symptoms and Signs of Cerebellar Syndrome Cerebellum. 2016;15:369-91.

[6] Busse O, Laun A. Therapie des raumfordernden Kleinhirninfarkts. Aktuelle Neurologie. 1988;15:6-8.

[7] Caplan L. Posterior Circulation Ischemia: Then, Now, and Tomorrow. The Thomas Willis Lecture—2000. Stroke. 2000;31(8):2011- 23.

[8] Cheng B, Broocks G. [Imaging-based patient selection for mechanical thrombectomy based on time since symptom onset]. Nervenarzt. 2021;92(8):733-43.

[9] De Cocker L J, L, Lövblad K -O, J H. MRI of Cerebellar Infarction. Eur Neurol. 2017;77:137-46.

[10] Dziadkowiak E, Chojdak-Łukasiewicz J, Guziński M, Noga L, Paradowski B. The Usefulness of the TOAST Classification and Prognostic Significance of Pyramidal Symptoms During the Acute Phase of Cerebellar Ischemic Stroke. Cerebellum. 2016;15(2):159-64.

[11] Fabritius MP, Thierfelder KM, Meinel FG, Othmann AE, Dorn F, Sabel BO, et al. Early Imaging Prediction of Malignant Cerebellar Edema Developement in Acute Ischemic Stroke. Stroke. 2017;48(9):2597-600.

[12] Förster A, Gass A, Kern R, Griebe M, Hennerici M, Szabo K. Thrombolysis in Posterior Circulation Stroke: Stroke Subtypes and Patterns, Complications and Outcome. Cerebrovascular Diseases. 2011.

[13] Ghosh S. Improvement of gait and balance by non-invasive brain stimulation: its use in rehabilitation. Expert Rev Neurother. 2019;19(2):133-44.

[14] Hacke W. Neurologie. Heidelberg: Springer Verlag; 2015. 1038 p.

[15] Halmagyi GM. Diagnosis and management of vertigo. Clin Med (Lond). 2005;5(2):159-65.

[16] Inoa V, Aron A, Staff I, Fortunado G, Sansing, H L. Lower NIH Stroke Scale Scores Are Required to Accurately Predict a Good Prognosis in Posterior Circulation Stroke. Cerebrovascular Diseases. 2016;37(4):251-5.

[17] Ioannides K, Naqvi IA. Cerebellar Infarct Treasure Island: Stat Pearls Publishing; 2018

[18] Jauss M, Krieger D, Hornig C, Schramm J, Busse O. Surgical and medical Management of patients with massive cerebellar infarctions: results of the German-Austrian Cerebellar Infarction Study. Journal of Neurology. 1999;246:257-64.

[19] Jüttler E, Schweickert S, Ringleb PA, Huttner H, Kohrmann M, Aschoff A. Long-Term Outcome After Surgical Treatment for Space-Occupying Cerebellar Infarction: Experience in 56 Patients. Stroke. 2009;40(9):3060-6.

[20] Kelly PJ, Stein J, Shafqat S, Eskey C, Doherty D, Chang Y, et al. Functional recovery after rehabilitation for cerebellar stroke. Stroke. 2001;32(2):530-4.

[21] Kidwell CS, Alger JR, Di Salle F, Starkman S, Villablanca P, Bentson J, et al. Diffusion MRI in Patients With Transient Ischemic Attacks. Stroke. 1999;30(6):1174-80.

[22] Kim JT, Park MS, Choi KH, Kim BJ, Han MK, Park TH, et al. Clinical Outcomes of Posterior Versus Anterior Circulation Infarction With Low National Institutes of Health Stroke Scale Scores. Stroke. 2017;48(1):55-62.

[23] Koch G, Bonnì S, Casula EP, Iosa M, Paolucci S, Pellicciari MC, et al. Effect of Cerebellar Stimulation on Gait and Balance Recovery in Patients With Hemiparetic Stroke: A Randomized Clinical Trial. JAMA Neurol. 2019;76(2):170-8.

[24] Kumral E, Bayülkem G, Evyapan D. Clinical spectrum of pontine infarction. Clinical-MRI correlations. Journal Of Neurology. 2002;249(12):1659-70.

[25] Kumral E, Kisabay A, Atac C, Calli C, Yunten N. Spectrum of the posterior inferior cerebellar artery territory infarcts. Clinical-diffusion-weighted imaging correlates. Cerebrovasc Dis. 2005;20:370-80.

[26] Langezaal LCM, van der Hoeven EJRJ, Mont'Alverne FJA, de Carvalho JJF, Lima FO, Dippel DWJ, et al. Endovascular Therapy for Stroke Due to Basilar-Artery Occlusion. N Engl J Med. 2021;384(20):1910-20.

[27] Lindsberg PJ, Mattle HP. Therapy of Basilar Artery Occlusion A Systematic Analysis Comparing Intra-Arterial and Intravenous Thrombolysis. Stroke. 2006;37(3):922-8.

[28] Linfante I, Llinsas RH, Schlaug G. Diffusion-Weighted Imaging and National Institutes of Health Stroke Scale in the Acute Phase of Posterior-Circulation Stroke. Archieves of Neurology. 2001;58(4):621-8.

[29] Liu X, Dai Q, Ye R, Zi W, Liu Y, Wang H, et al. Endovascular treatment versus standard medical treatment for vertebrobasilar artery occlusion (BEST): an open-label, randomised controlled trial. Lancet Neurol. 2020;19(2):115-22.

[30] Louis ED, Frucht SJ, Rios E. Intention Tremor in Essential Tremor: Prevalence and Association with Disease Duration. Mov Disord. 2009;24(4):626-7.

[31] Ma H, Campbell BCV, Parsons MW, Churilov L, Levi CR, Hsu C, et al. Thrombolysis Guided by Perfusion Imaging up to 9 Hours after Onset of Stroke. N Engl J Med. 2019;380(19):1795-803.

[32] Marien P, Ackermann H, Adamaszek M, Barwood CH, Beaton A, Desmond J, et al. Consensus Paper: Language and the Cerebellum: an Ongoing Enigma. Cerebellum. 2015;13(3):386-410.

[33] Mattle H, Arnold M, Perttu J, Wouter J, Schroth, G. Basilar artery occlusion. The Lancet Neurology. 2011;10(11).

[34] Mitoma H, Manto M, Hampe CS. Time Is Cerebellum. Cerebellum. 2018.

[35] Newman-Toker DE, Moy E, Valente E, Coffey R, Hines AL. Missed diagnosis of stroke in the emergency department: a cross-sectional analysis of a large population-based sample. Diagnosis (2194-802X). 2014;1(2):155

[36] Nouh A, Remke J, Ruland J. Ischemic Posterior Circulation Stroke: A Review of Anatomy, Clinical Presentations, Diagnosis, and Current Management. Front Neurol 2014;5:30.

[37] Perue GLG, Narayan R, Zangiabadi AH, Romano JG, Rundek T, Sacco RL, et al. Prevalence of vertebral artery origin stenosis in a multirace-ethnic posterior circulation stroke cohort: Miami Stroke Registry (MIAMISR). Cerebrovascular Diseases. 2005;20.

[38] Picelli A, Zuccher P, Tomelleri G, Bovi P, Moretto G, Waldner A, et al. Prognostic Importance of Lesion Location on Functional Outcome in Patients with Cerebellar Ischemic Stroke: a Prospective Pilot Study. Cerebellum. 2017;16(1):257-61.

[39] Ringleb P, Hamann G, Röther J, Jansen O, Groden C, Veltkamp R. Akuttherapie des ischämischen Schlaganfalls – Rekanalisierende Therapie. Akt Neurol. 2016;43(02):82-91.

[40] Ringleb P, Köhrmann M, Jansen O, al e. Akuttherapie des ischämischen Schlaganfalls, S2e-Leitlinie Leitlinien für Diagnostik und Therapie in der Neurologie: Deutsche Gesellschaft für Neurologie; 2021 [Available from: http://www.dgn.org/leitlinien.

[41] Sacco R, Kasner S, Broderick J, Caplan L, Connors J, Culebras A, et al. An updated definition of stroke for the 21st century: a statement for healthcare professionals from the American Heart Association/American Stroke Association. Stroke. 2013;44:2064-89.

[42] Sand K, Naess H, Nilsen R, Thomassen L, Hoff J. Less thrombolysis in posterior circulation infarction—a necessary evil? Acta Neurol Scand. 2017;135:546-52.

[43] Sarrai A, Medrek S, Albright K, Martin-Schild S, Vahidy F, Grotta J, et al. Posterior circulation stroke is associated with prolonged door-to-needle time. International Journal of Stroke. 2015;10(5):672-8.

[44] Sato S, Uehara T, Toyoda K, Toratani N. Baseline NIH Stroke Scale Score predicting outcome in anterior and posterior circulation strokes. Neurology. 2008;70(24):2371-7.

[45] Searls D, Pazdera L, Korbel E, Vysata O, Caplan L. Symptoms and Signs of Posterior Circulation Ischemia in the New England Medical Center Posterior Circulation Registry. Arch Neurol. 2012;69:346-51.

[46] Sharpe JA. Neurophysiology and neuroanatomy of smooth pursuit: Lesion studies. Brain and Cognition. 2008;68(3):241-54.

[47] Sien Ng Y, Stein J, Ning M, Black.Schaffner RM. Comparison of Clinical Characteristics and Functional Outcomes of Ischemic Stroke in Different Vascular Territories. Stroke. 2007;38(8):2309-14.

[48] Sommer P, Seyfang L, Posekany A, Ferrari J, Lang W, Fertl E, et al. Prehospital and intra-hospital time delays in posterior circulation stroke: results from the Austrian Stroke Unit Registry. Journal of Neurology. 2017;264:131-8.

[49] Statistisches Bundesamt, Sterbefälle (absolut, Sterbeziffer, Ränge, Anteile) für die 10/20/50/100 häufigsten Todesursachen (ab 1998). Gliederungsmerkmale: Jahre, Region, Alter, Geschlecht, ICD-10 2017 [URL: http://www.gbe-

bund.de/oowa921install/servlet/oowa/aw92/dboowasys921.xwdevkit/xwd_init?gbe.isgbetol/xs_start_neu/&p_aid=3&p_aid=1962052&nummer=516&p_sprache=D&p_indsp=4065&p_aid=23339067] (Stand: 12.03.2018)

[50] Statistisches Bundesamt, Krankheitskosten: Deutschland, Jahre, Krankheitsdiagnosen (ICD-10) 2018 [URL: https://www-genesis.destatis.de/genesis/online] (Stand: 12.03.2018)

[51] Teasel R, Foley N, Doherty T, Finestone H. Clinical characteristics of patients with brainstem strokes admitted to a rehabilitation unit. Archives of Physical Medicine and Rehabilitation. 2002;83(7):1013-6.

[52] Thomalla G, Simonsen CZ, Boutitie F, Andersen G, Berthezene Y, Cheng B, et al. MRI-Guided Thrombolysis for Stroke with Unknown Time of Onset. N Engl J Med. 2018;379(7):611-22.

[53] Thorvaldsen P, Asplund K, Kuulasma K, Rajakangas AM, Schroll M: Stroke incidence, case fatality, and mortality in the WHO MONICA Project. World Health Organization Monitoring Trends and Determination in Cardiovascular Diseases. Stroke 26, 361-367 (1995)

[54] Tohgi H, Takahashi S, Chiba K, Hirata Y. Cerebellar infarction. Clinical and neuroimaging analysis in 293 patients. The Tohoku Cerebellar Infarction Study Group. Stroke. 1993;24:1697-701.

[55] Trepel M. Neuroanatomie - Struktur und Funktion. 4. ed. München: Elsevier GmbH; 2008. 450 p.

[56] Vergouwen M, Algra A, Pfefferkorn T, Weimar C, Rueckert C, Thijs V, et al. Time is Brain(stem) in Basilar Artery Occlusion. Stroke AHA. 2012;43(11):3003-6.

[57] Waespe W, Cohen B, Raphan T. Dynamic modification of the vestibulo-ocular reflex by the nodulus and uvula. Science. 1985;228(199-202)

[58] Wiśniewski A, Filipska K, Piec K, Jaskólski F, Ślusarz R. Introducing Adam's Scale of Posterior Stroke (ASPOS): A Novel Validated Tool to Assess and Predict Posterior Circulation Strokes. Brain Sci. 2021;11(4).

[59] Wright J, Huang C, Strbian D, Sundararajan S. Diagnosis and Management of Acute Cerebellar Infarction. Stroke. 2014;45:e56 - e8

[60] Zi W, Qiu Z, Wu D, Li F, Liu H, Liu W, et al. Assessment of Endovascular Treatment for Acute Basilar Artery Occlusion via a Nationwide Prospective Registry. JAMA Neurol. 2020;77(5):561-73.

[61] Zwergal A, Möhwald K, Dieterich M. Schwindel in der Notaufnahme. Der Nervenarzt. 2017;88(6):587–96.

Anhang

Tabelle 2: Klinisches Erscheinungsbild der Kleinhirninfarkte und der Ponsinfarkte

Klinisches Symptom	Kleinhirninfarkt (n=43)	Ponsinfarkt (n=36)
Bewusstseinsstörung	5 (11,6)	1 (2,8)
Sprechstörungen (Dysarthrie)	29 (67,4)	18 (50)
Schluckstörungen	13 (30,2)	1 (2,8)
Kopfschmerzen	11 (25,6)	0
Übelkeit/Erbrechen	18 (42)	2 (5,6)
Pupillendifferenz	5 (11,6)	3 (8,3)
Horner Syndrom	6 (14,)	3 (8,3)
Sehstörungen	1 (2,3)	2 (5,6)
Doppelbilder	3 (7,0)	7 (19,4)
Skew deviation	4 (9,3)	2 (5.6)
Blickwendung	2 (4,7)	2 (5.6)
Nystagmus	16 (37,2)	6 (16,7)
Fazialisparese	5 (11,6)	19 (52,8)
Zungenabweichung	1 (2,3)	2 (5,6)
Untere Hirnnerven	2 (4,7)	2 (5,6)
Hemiparese	8 (18,6)	15 (41,7)
Einzeln betroffene Extremitäten	23 (53,5)	3 (8,3)
Sensibilitätsstörungen	12 (27,9)	10 (27,8)
Tremor	0	2 (5,6)
Koordinationsstörungen (Ataxie)	26 (60,5)	16 (44,4)
Schwindelsymptomatik	21 (49)	3 (8,3)
Stand- und Gangunsicherheit	18 (42)	13 (36,1)
Positives Pyramidenbahnzeichen	7 (16,3)	8 (22,2)

Tabelle 2: Angaben in Absolutwerten und dem dazugehörigen prozentualen Anteil

Danksagung

Ich danke Herrn Prof. Dr. Thomas Münte für die Bereitstellung der erforderlichen Mittel für diese Arbeit.

Ein großer Dank geht an PD Dr. Mohamed Al-Khaled für die Betreuung auch über eine weite Entfernung, dafür, dass ich jederzeit alle Fragen stellen konnte und für die vielen Denkanstöße bezüglich der Arbeit.

Vielen Dank an meine Familie, die immer hinter mir steht und an mich glaubt.

Von Herzen danke ich meinem Ehemann, Johannes, der mir bei allem hilft, was ich mir in den Kopf setze. Danke für deine immerwährende Ermutigung, für deinen Beistand und für das wundervolle Leben mit dir.

Wissenschaftliche Beiträge:

Aus der vorliegenden Arbeit entstanden ein Poster sowie eine wissenschaftliche Publikation:

- Tamara Beyrich, Toralf Brüning und Mohamed Al-Khaled. Kleinhirninfarkte: Symptome diagnostische und therapeutische Evaluierung sowie frühe Prognose. DGN, Poster 2019

- Mohamed Al-Khaled, Tamara Beyrich, Toralf Brüning. Wide Symptom-Variability of cerebellar Infarction and comparison with Pons-Infarction. submitted