Aus dem Institut für Anatomie der Universität zu Lübeck und dem Forschungszentrum Borstel Leibniz-Zentrum für Medizin und Biowissenschaften
Direktoren: Prof. Dr. med. Jürgen Westermann & Prof. Dr. med. Stefan Ehlers

---

Lymphangiogenese und Blutgefäßveränderungen unter hypoxischen und entzündlichen Bedingungen in der murinen Lunge

Inauguraldissertation
zur
Erlangung der Doktorwürde
der Universität zu Lübeck
- Aus der Sektion Medizin -

vorgelegt von
Ina Johanna Dethlefsen
aus Itzehoe

Lübeck 2017

1. Berichterstatter	Prof. Dr. med. Peter König
2. Berichterstatter	Priv.-Doz. Dr. med Lutz Welker
Tag der mündliche Prüfung	5.12.2017

Zum Druck genehmigt. Lübeck, den 5.12.2017

-Promotionskommission der Sektion Medizin-

Meiner Mutter

Inhaltsverzeichnis

Abkürzungsverzeichnis **v**

Abbildungsverzeichnis **x**

Tabellenverzeichnis **x**

1 Einleitung und Zielsetzung **1**

1.1 Veränderungen des pulmonalen Blutgefäßsystems bei Hypoxie 1

1.2 Veränderung der Lymphgefäße bei Hypoxie 4

1.3 Veränderungen von Blut- und Lymphgefäßen im Rahmen einer akuten allergischen Atemwegsentzündung 6

1.4 Gemeinsamkeiten und Unterschiede der Veränderungen an pulmonalen Gefäßen in der murinen Lunge unter Hypoxie und im Rahmen einer akuten allergischen Atemwegsentzündung 7

1.5 Zielsetzung 9

2 Materialien und Methoden **10**

2.1 Materialien 10

2.1.1 Versuchstiere 10

2.1.2 Antikörper, Lektine und Sekundärreagenzien 10

2.1.3 Chemikalien und Reagenzien 11

2.1.4 Fixierlösungen, Medien und Puffer 12

2.1.5 Materialien 13

2.1.6 Geräte 14

2.1.7 Software 15

2.2 Methoden 16

2.2.1 Tierversuchs- und Tiertötungsgenehmigung 16

2.2.2 Tiertötung 16

2.2.3 Entnahme der Lungen und Herstellung von präzisions-geschnittenen Lungenschnitten als *systematic random sections* 16

2.2.4 Immunhistochemie 18

2.2.5 Hypoxie-Modell 20

2.2.6 Modell der allergischen Atemwegsreaktion 20

2.3 Morphologische Auswertung 21

2.4 Stereologische Methoden und Auswertung 21

2.4.1 Das Lymphgefäßsystem als Knotenpunkt-Segment-Netzwerk 21

2.4.2 Anwendung des *optical fractionator* zur Quantifizierung von Lymphgefäßen in der murinen Lunge 22

2.4.3 Praktische Durchführung der Quantifikation mit Hilfe des *optical fractionator* 29

2.4.4 Abschätzung der Gesamtzahl an Lymphgefäßen in einer murinen Lunge 30

2.4.5 Abschätzen des Verzweigungsgrades des Lymphgefäßsystems 33

2.5 Statistische Auswertung 34

3 Ergebnisse **36**

3.1 Markierung von α-SMA in Arterien der murinen Lunge unter normoxischen Bedingungen, bei normobarer Hypoxie mit 10 % O_2 und bei einer akuten allergischen Atemwegsentzündung 36

3.1.1 Markierung von α-SMA in Arterien der murinen Lunge unter normoxischen Bedingungen 36

3.1.2 Markierung von α-SMA in Arterien der murinen Lunge bei normobarer Hypoxie mit 10 % O_2 38

3.1.3 Markierung von α-SMA in Arterien der murinen Lunge bei einer akuten allergischen Atemwegsentzündung 48

3.2 Markierung von α-SMA in Venen der murinen Lunge unter normoxischen Bedingungen, bei normobarer Hypoxiemit 10 % O_2 und bei einer akuten allergischen Atemwegsentzündung 52

3.2.1 Markierung von α-SMA in Venen der murinen Lunge unter normoxischen Bedingungen 52

3.2.2 Markierung von α-SMA in Venen der murinen Lunge bei normobarer Hypoxie mit 10 % O_2 54

3.2.3 Markierung von α-SMA in Venen der murinen Lunge bei einer akuten allergischen Atemwegsentzündung 60

3.3 Entwicklung und Etablierung einer Quantifizierungsmethode für Lymphgefäße in der murinen Lunge 63

3.3.1 Definition eines Zählereignisses 63

3.3.2 Auswahl des *counting frames* 63

3.3.3 Auswahl der *area sampling fraction* für die Quantifizierung von Lymphgefäßen 64

3.3.4 Etablierung und Auswahl der *height sampling fraction (hsf)* 64

3.4 Aufbau und Anzahl von Lymphgefäßen in der murinen Lunge unter normoxischen Bedingungen, bei normobarer Hypoxie mit 10 % O_2 und bei einer akuten allergischen Atemwegsentzündung 66

3.4.1 Lymphgefäße in der murinen Lunge unter normoxischen Bedingungen 66

3.4.2 Lymphgefäße in der murinen Lunge bei normobarer Hypoxie mit 10 % O_2 76

3.4.3 Aufbau und Anzahl von Lymphgefäßen sowie Verteilung von Lymphozyten in der murinen Lunge bei einer akuten allergischen Atemwegsentzündung 88

3.5 Markierung von α-SMA in Atemwegen und Alveolen der murinen Lunge unter normoxischen Bedingungen, bei normobarer Hypoxie mit 10 % O_2 und bei einer akuten allergischen Atemwegsentzündung 98

3.5.1 Markierung von α-SMA in Atemwegen der murinen Lunge unter normoxischen Bedingungen 98

3.5.2 Markierung von α-SMA in Atemwegen der murinen Lunge und Veränderung des Lungenvolumens bei normobarer Hypoxie mit 10 % O_2 . . 100

3.5.3 Markierung von α-SMA in Atemwegen und Alveolen der murinen Lunge bei einer akuten allergischen Atemwegsentzündung 108

4 Diskussion **109**

4.1 Veränderungen der Markierung von α-SMA von pulmonalen Blutgefäßen . . 109

4.1.1 Veränderungen der α-SMA Markierung von pulmonalen Blutgefäßen unter normobarer Hypoxie mit 10 % O_2 109

4.1.2 Veränderungen der α-SMA Markierung von pulmonalen Blutgefäßen im Rahmen einer akuten allergischen Atemwegsentzündung 111

4.2 Etablierung einer Quantifizierungsmethode für murineLymphgefäße 113

4.3 Das pulmonale Lymphgefäßsystem der Maus und seine Veränderungen . . . 114

4.3.1 Das murine pulmonale Lymphgefäßsystem 115

4.3.2 Veränderungen des murinen pulmonalen Lymphgefäßsystems unter normobarer Hypoxie mit 10 % O_2 116

4.3.3 Veränderungen des murinen pulmonalen Lymphgefäßsystems im Rahmen einer akuten allergischen Atemwegsentzündung 117

4.4 Mögliche Unterschiede der Mechanismen als Auslöser für die Lymphgefäßproliferation und die Veränderungen der Blutgefäße bezüglich normobarer Hypoxie und einer allergischen Atemwegsentzündung 119

5 Zusammenfassung **122**

A Erklärung über die Genehmigung der Tierversuche **136**

B Danksagungen **137**

C Lebenslauf **138**

Abkürzungsverzeichnis

α-SMA	α-Smooth Muscle Actin
asf	area sampling fraction
BS-I	Lectin aus Bandareia Simplicifolia
CD4	cluster of differentiation 4
CD90.2	cluster of differentiation 90.2
CE	coefficient of error
CV	coefficient of variance
COPD	Chronic Obstructive Pulmonary Disease
HAPE	High Altitude Pulmonary Edema
HDME	House Dust Mite Extract
HEPES	2-(4-(2Hydroxyethyl)-1-Piperatinyl)-Ethansulfonsäure
HIF	Hypoxia inducible Factor
HOX	Hypoxie
hsf	height sampling fraction
Ig	Immunglobulin
NOX	Normoxie
NP	Nicht-Parenchym-Zählereignis
OVA	Ovalbumin
P	Parenchym-Zählereignis
PCLS	Precision Cut Lung Slices
PFA	Paraformaldehyd
PBS	Phosphat-gepufferte Salzlösung
SD	standard deviation, Standardabweichung
ssf	section sampling fraction
TBS	Tris-(Hydroxymethylmethan)-aminomethanhydrochlorid gepufferte Salzlösung
Thy-1	thymus cell antigen 1
VEGF	Vascular Endothelial Growth Factor
ZO-1	Zonula Occludens - 1

Abbildungsverzeichnis

1 Präparation und Befüllen der Lungen 17

2 Herstellung der Präzisions-geschnittenenen Lungenschnitte, *precision cut lung slices* (PCLS) 18

3 Beispiel eines doppeltmarkierten PCLS 19

4 Protokoll des Hypoxie-Modells 20

5 Protokoll des HDM-Modells 21

6 Das *counting frame* 23

7 Beispiele für Knotenpunkte mit der Valenz 3 und der Valenz 4 24

8 Knotenpunkte mit und ohne Kontakt zu α-SMA positiven Zellen 25

9 Gitternetzwerk und *area sampling fraction* 27

10 Abbildungen der unterschiedlichen Fokusebenen einer Lokalisation des PCLS 30

11 Das Knotenpunkt-Segment-Netzwerk nach Løkkegard et. al. 31

12 Beispielhafte Tabelle mit Zählereignissen und Zwischenergebnissen 32

13 Arterien in der murinen Lunge unter normoxischen Bedingungen 37

14 Vergleich der Markierung von α-SMA unter Normoxie und nach 21 Tagen Hypoxie 39

15 Hilusnahe Arterienabschnitte 40

16 Arterienabschnitte im Bereich vor dem Übergang zum weniger muskularisierten, distalen Gefäßabschnitt 41

17 Arterienabschnitte kurz vor Ende der α-SMA Markierung 41

18 Kontinuierliche Zunahme der α-SMA positiven Zellen an Arterien von proximal nach distal 43

19 Muskularisierung kleiner Gefäßabzweigungen an größeren Arterien 44

20 Zellausläufer im Bereich der wenig muskularisierten Arterienabschnitte . . . 45

21 α-SMA positive Zellen in den Alveolarsepten in unmittelbarer Umgebung zu muskularisierten Arterien 46

22 Konfokalmikroskopische Darstellung einer kleinen Arterie kurz vor Ende der α-SMA Markierung des Gefäßes nach 14 Tagen unter hypoxischen Bedingungen 47

23 α-SMA positive Zellen in distalen Abschnitten von Arterien 48

24 Hilusarterien bei akuter allergischer Atemwegsentzündung 49

25 Veränderungen der α-SMA positiven Zellen in kleinen Arterien 50

26 Ansammlung CD90.2 positiver Zellen im Bereich der Arterien mit länglichen α-SMA positiven Zellen 51

27 Venen in der murinen Lunge unter normoxischen Bedingungen 53

28 Hilusvenen unter normobarer Hypoxie mit 10 % O_2 54

29 Mittelgroße Venen unter hypoxischen Bedingungen 55

30 Kleine Venen unter normobarer Hypoxie mit 10 % O_2 56

31 α-SMA positive Zellen in kleinen Venen unter normobarer Hypoxie mit 10 % O_2 58

32 Unterschiedlich viele α-SMA positive Zellen in kleinen Venen gleichen Kalibers nach 21 Tagen unter hypoxischen Bedingungen 59

33 Schematische Darstellung der Zunahme der α-SMA positiven Zellen einer Vene unter hypoxischen Bedingungen 59

34 Hilusvenen bei akuter allergischer Atemwegsentzündung 60

35 Veränderungen der α-SMA positiven Zellen in kleinen Venen 61

36 Ansammlung CD90.2 positiver Zellen im Bereich der Venen mit länglichen α-SMA positiven Zellen 62

37 Sehr kleine Venen bei allergischer Atemwegsentzündung 62

38 Darstellung von Lymphgefäßen und countig frame während der Quantifizierung 63

39 Größe des auf dem Bildschirm angezeigten *counting frames* 64

40 Prozentuale Verteilung der Zählereignisse innerhalb der PCLS 65

41 Übersicht über einen PCLS 67

42 Lokalisation von Lymphgefäßen in der murinen Lunge 68

43 Eigenschaften und Aufbau von hilusnahen Lymphgefäßen 70

44 Eigenschaften und Aufbau von intrapulmonalen Lymphgefäßen und Lymphgefäßkapillaren 71

45 Stammspezifische Unterschiede in der Verteilung der Lymphgefäße der murinen Lunge 73

46 Anzahl an Lymphgefäßen in der murinen Lunge und stammspezifische Unterschiede in der Anzahl der Lymphgefäße 75

47 Anzahl an Lymphgefäßen in der murinen linken Lunge unter hypoxischen Bedingungen 76

48 Übersichten Normoxie und 21 Tage Hypoxie 77

49 Veränderungen des Lymphgefäßnetzwerks im Verlauf der Hypoxie in der Übersicht 78

50 Bildung von Aussprossungen an Lymphgefäßen nach 7 Tagen unter normobarer Hypoxie mit 10 % O_2 79

51 Bildung von Brücken zwischen Lymphgefäßaussprossungen nach 14 Tagen unter hypoxischen Bedingungen 80

52 Lymphgefäßaussprossungen treten zusammen mit neu muskularisierten Gefäßabzweigungen auf 81

53 Das Lymphgefäß reicht weiter in die Peripherie verglichen mit den α-SMA positiven Zellen 82

54 Dichtes Lymphgefäßnetzwerk und weiterhin sichtbare Bildung von Aussprossungen nach 21 Tagen Hypoxie 83

55 Zunahme des Verzweigungsgrades 84

56 Wenig Lymphangionese im Bindegewebe zwischen Arterien und Atemwegen bei gleichzeitiger starker Netzwerkbildung der Lymphgefäße um Venen 85

57 Veränderungen des Lymphgefäßnetzwerks unter normobaren hypoxischen Bedingungen 86

58 Lymphgefäße an intraacinären Arterien und im Bereich der Ductuli alveolares im rechten inferioren Lungenlappen 87

59 Lokalisation von Lymphgefäßen in der murinen Lunge im Rahmen einer akuten allergischen Atemwegsentzündung 89

60 Ansammlung CD90.2 positiver Zellen an Venen, Arterien und Atemwegen im Hilusbereich 91

61 Vermehrte Ansammlung CD90.2 positiver Zellen an Venen und Arterien in der Peripherie 93

62 Struktur der Lymphgefäße bei akuter allergischer Atemwegsentzündung . . . 94

63 Anzahl an Lymphgefäßen in der murinen linken Lunge im Rahmen einer akuten allergischen Atemwegsentzündung 95

64 Unterschiede in der Menge der CD90.2 positiven Zellen 96

65 Unterschiede in der Morphologie der glatten Muskelzellen an Venen korrelieren mit der Anzahl an CD90.2 positiven Zellen 97

66 Atemwege in der murinen Lunge unter normoxischen Bedingungen 99

67 α-SMA positive Zellen in den Alveolarsepten bei unterschiedlicher Konzentration von anti-α-SMA-Antikörper 100

68 Veränderungen der α-SMA positiven Zellen in Ductuli alveolares unter normobarer Hypoxie mit 10 % O_2 101

69 Ductulus alveolaris nach 14 Tagen normobarer Hypoxie mit 10 % O_2 102

70 α-SMA positive Zellen in den Alveolarsepten unter Hypoxie 103

71 Vermehrte α-SMA positive Zellen in den Alveolarsepten nach 7 Tagen normobarer Hypoxie mit 10 % O_2 104

72 Zusammenhang zwischen α-SMA positiven Zellen in den Alveolarsepten und verstärkter Markierung der Alveolarwände nach 7 Tagen unter hypoxischen Bedingungen 105

73 Zunahme der Alveolengröße unter normobarer Hypoxie mit 10 % O_2 106

74 Veränderungen des Lungengewichts unter hypoxischen Bedingungen 107

75 α-SMA positive Zellen in den Septen der Ductuli alveolares bei einer akuten allergischen Atemwegsentzündung 108

Tabellenverzeichnis

1 Primäre Antikörper 10

2 Lektine 10

3 Sekundärreagenzien 10

4 Chemikalien und Reagenzien 11

5 Materialien 13

6 Mikroskope und Zubehör 14

7 Geräte 15

8 Software 15

9 Zählereignisse 25

10 *Area sampling fraction* der einzelnen Gruppen 64

1 Einleitung und Zielsetzung

Sauerstoffaufnahme in den Organismus ist zur Aufrechterhaltung aller Körperfunktionen essentiell. In Säugetieren erfolgt dies über die Lunge mit Hilfe von Ventilation und Diffusion. Dabei wird Atemluft mittels Unterdruck in die Lunge eingesogen. Der Thoraxraum wird durch die Senkung des Zwerchfells und das Anheben der Rippen vergrößert, während die Lunge mit Hilfe der Pleuraflüssigkeit an der Thoraxwand gleitet und dabei ausgedehnt wird. Die Atemluft gelangt dann über die oberen Atemwege in die Trachea und von dort aus in den Bronchialbaum. Schließlich erreicht sie durch diese konduktiven Atemwege die Bronchioli respiratorii, die Ductuli alveolares und die Alveolen selbst, in denen der Gasaustausch mittels Diffusion stattfindet. Der Gasaustausch folgt dem Partialdruckgefälle, das heißt der Sauerstoff wandert bei einer entsprechenden Anreicherung im alveolären Gasgemisch durch die alveokapilläre Membran - die aus Alveolarepithel, dem Kapillarendothel und einer gemeinsamen Basalmembran besteht - in die Lungenkapillaren [133].

Im Rahmen vieler Erkrankungen kommt es zu einer Störung dieser Vorgänge, wobei zum einen die Ventilation, zum anderen der Gasaustausch an der alveokapillären Membran gestört sein kann: Als Beispiele sind hier unter anderem obstruktive oder restriktive Ventilationsstörungen, akute oder chronische entzündliche Veränderungen oder eine pulmonale Hypertonie zu nennen. Folge dieser Erkrankungen ist häufig eine chronische Hypoxie mit Einschränkung der Leistungsfähigkeit bis hin zu Ausfall der Vitalfunktionen [91, 103, 110, 126].

1.1 Veränderungen des pulmonalen Blutgefäßsystems bei Hypoxie

Neben krankhaften Veränderungen mit Einschränkung der Ventilation kann eine globale, chronische Hypoxie auch durch Erniedrigung des absoluten Sauerstoffgehalts oder des Sauerstoffpartialdrucks in der Atemluft entstehen. Dies ist zum Beispiel beim Aufstieg in große Höhen der Fall. Der Organismus ist gezwungen, Maßnahmen zu ergreifen, um die Sauerstoffversorgung zu optimieren, damit genug Sauerstoff für die Organfunktionen zur Verfügung steht. Die aufgrund eines erniedrigten Sauerstoffpartialdrucks entstehenden Anpassungsreaktionen sind vielfältig und abhängig von der Hypoxiedauer. Die wichtigsten Vorgänge betreffen das hämatologische, das pulmonalventilatorische und das kardiovaskuläre System.

Bei der hämatologischen Anpassung kommt es zunächst zu einer Reduktion des Plasmavolumens und damit zu einem relativen Anstieg der Hämoglobinkonzentration. Nach wenigen Tagen sind als Zeichen einer hypoxieinduzierten Erythropoese bereits vermehrt Retikulozyten im peripheren Blut zu finden und nach einigen Wochen zeigt sich eine signifikante Erhöhung der Hämoglobinkonzentration [30]. Die zweite Anpassungsreaktion

findet im Erythrozyten selbst statt, wo es durch die Erniedrigung des Sauerstoffpartialdrucks zu einem Anstieg der 2,3-Bisphosphoglycerat-Konzentration kommt.
2,3-Bisphosphoglycerat bindet an Hämoglobin und sorgt dafür, dass Sauerstoff in den Geweben des Körperkreislaufs leichter abgegeben werden kann [30].

Die Anpassungsreaktionen des pulmonalventilatorischen Systems beginnen mit einer Hyperventilation [150], welche als Sofortreaktion unter Vermittlung der Sauerstoffsensoren des Glomus caroticum geschieht [30]. Eine dadurch entstehende respiratorische Alkalose kann teilweise über die vermehrte Ausscheidung von Bicarbonat durch die Niere kompensiert werden.

Gleichzeitig erfolgt eine Steigerung des pulmonalarteriellen Drucks durch Vasokonstriktion [48, 106, 116, 131]. Diese Vasokonstriktion findet in mindestens zwei Phasen statt: Eine initiale Phase, die nach Sekunden beginnt und innerhalb von Minuten ihr Maximum erreicht, sowie eine zweite Phase, die nach 30 bis 120 min zu einer dauerhaften Vasokonstriktion führt [150]. Die Basis für diese Veränderungen ist der Euler-Liljestrand-Reflex, bei dem ein erniedrigter Sauerstoffgehalt des alveolären Gasgemisches dazu führt, dass durch Vasokonstriktion in schlechter belüfteten Arealen der Lunge das Ventilations-Perfusionsverhältnis ausgeglichen wird und so weniger Blut durch nicht ventilierten Lungenabschnitte fließt, was insgesamt die Oxygenierung des Blutes verbessert. Bei erniedrigtem Sauerstoffpartialdruck in der Atemluft tritt der Reflex generalisiert in der gesamten Lunge auf. Es handelt sich dabei um einen Reflex, der unbeeinflusst vom vegetativen Nervensystem ist und deshalb eine autonome Leistung der Lungenstrombahn darstellt [30, 35]. Der Druck im Lungenkreislauf steigt so proportional mit sinkendem Partialdruck bzw. der absoluten Sauerstoffkonzentration [30].

Dauert die Hypoxie länger an, entstehen im Verlauf in vielen Spezies Veränderungen der pulmonalen Gefäße [53, 64, 92, 142], wobei es sich hier um einen von der Vasokonstriktion unaubhängigen Mechanismus handelt [70, 147].

Es zeigt sich zum einen eine Zunahme der Intimadicke durch Hypertrophie und Proliferation der Endothelzellen sowie durch Verbreiterung des subendothelialen Raums [104]. Des Weiteren kommt es zu einer Zunahme der glatten Muskulatur an bereits muskularisierten Arterien und somit zu einer Zunahme der Dicke der Tunica media. Zum anderen lassen sich vermehrt glatte Gefäßmuskelzellen an kleinen Arterien finden. Beides konnte in verschiedenen Tiermodellen nachgewiesen werden, wobei große Spezies wie Rinder und wahrscheinlich auch der Mensch eher eine Zunahme der Muskulatur an großen Gefäßen aufweisen, wohingegen kleine Spezies wie die Maus und die Ratte mehr Veränderungen an distalen, kleinen Gefäßen zeigen [104]. So kommt es in der Ratte und der Maus unter hypoxischen Atemluftbedingungen zu einer deutlichen Zunahme von glatten Muskelzellen an peripheren Gefäßen [1, 26, 53, 54, 59, 64, 84, 93, 105, 124, 127, 130, 145]. Allerdings konnte auch bei Menschen, die dauerhaft auf einer Höhe von etwa 3400 bis 4400 m leben, gezeigt werden, dass eine Zunahme der Muskularisierung von distalen Arterien stattfindet [5]. Zudem sind Veränderungen der pulmonalen Arterien auch in Patienten mit einer chronisch obstruktiven Lungenerkrankung (COPD) und/oder einem

Lungenemphysem sowie bei Vorliegen einer primären pulmonalen Hypertonie nachgewiesen worden [17, 50, 121]. Hier kommt es ebenfalls zu einer Verdickung der Tunica media von Gefäßen und zum Fortschreiten der Muskularisierung hin zu kleinen Arterien.

Die Veränderungen an venösen Gefäßen hingegen sind in der Literatur nicht eindeutig beschrieben und werden teilweise konträr diskutiert. In vielen Studien wird keine Aussage über das venöse Gefäßsystem getroffen [53, 54, 64, 93, 105], unter anderem lassen sich keinerlei Daten für das murine pulmonale Venensystem unter Hypoxie in der Literatur finden. In einzelnen Untersuchungen sind jedoch Veränderungen der pulmonalen Venen unter Hypoxie bei einer COPD und im Rahmen einer pulmonalen Hypertonie im Menschen beschrieben worden. Zum Beispiel kommt es im Rahmen einer primären pulmonalen Hypertonie im Menschen zu einer deutlichen Verdickung von Intima und Adventitia [17], wohingegen in Patienten mit einer chronischen Bronchitis und einem Lungenemphysem eine Zunahme der Mediadicke auftritt [121]. Auch bei Menschen, die aufgrund ihres Wohnortes einer höhenbedingten chronischischen Hypoxie ausgesetzt sind, konnte eine Mediahypertrophie nachgewiesen werden [142, 143]. Im Tiermodell zeigen sich ähnliche Veränderungen: So kommt es in Kälbern mit chronischer unilateraler Hypoxie bei operativer Unterbindung eines Hauptbronchus zu einer Mediahypertrophie und -hyperplasie der kleinen pulmonalen Venen [92]. Zudem konnte in der unter hypoxischer Atemluft gehaltenen Ratte gezeigt werden, dass Venen und Venulen mit Mediahypertrophie reagieren und sich zudem die Morphologie der glatten Muskelzellen verändert [26]. Dahingegen sind in einem anderen Tierversuch, bei dem ebenfalls Ratten unter chronisch hypoxischen Atemluftbedingungen gehalten wurden, keinerlei Veränderungen der venösen Gefäße festgestellt worden [83].

Die strukturellen Veränderungen an Gefäßen unter chronischer Hypoxie mit Vermehrung der glatten Muskelzellen an proximalen und distalen Arterien ähnelt demnach denjenigen Veränderungen, die im Rahmen einer pulmonalen Hypertonie im Menschen auftreten. Aus diesem Grund dient die Anwendung von normobarer oder hypobarer Hypoxie im Tiermodell häufig zur Erforschung von Ursachen und Therapiemöglichkeiten der pulmonalen Hypertonie [138, 141]. Da vor allem die arteriellen Gefäßabschnitte ursächlich für eine pulmonale Hypertonie sind, lassen sich in der Literatur überwiegend Daten finden, die die hypoxiebedingten, arteriellen Gefäßveränderungen beschreiben. Hingegen werden andere Veränderungen, wie die der Venen oder Alveolen, nur selten diskutiert. Zudem wird auch im Bereich der Arterien oft lediglich eine Vermehrung der Muskulatur an kleinen Gefäßen beschrieben, aber nur wenige Autoren äußern sich dazu, wie die Zunahme der Muskulatur abläuft und woher diese neu auftretenden glatten Muskelzellen stammen. In einzelnen Studien ist allerdings bereits vermutet worden, dass sich die Muskulatur von proximal nach distal ausbreitet [53, 125]. Vor Kurzem konnte mit Hilfe eines Mausmodells mit genetisch veränderten Tieren nachvollzogen werden, wo diese neu auftretenden glatten Muskelzellen an Arterien ihren Ursprung haben [120]: Die meisten Muskelzellen an distalen Arterien unter Hypoxie (> 80%) stammen von vorbestehenden glatten Muskelzellen ab, welche durch die Hypoxie einer Migration, Dedifferenzierung, Proliferation und abschließend einer erneuten Differenzierung und Reifung unterliegen, wobei sich die Zone der Proliferation immer weiter nach distal verschiebt.

Ob sich die pulmonalen Venen unter Hypoxie diesbezüglich ähnlich wie die Arterien verhalten, ist bis dato nicht in der Literatur beschrieben.

1.2 Veränderung der Lymphgefäße bei Hypoxie

Wie eingangs erwähnt, erfolgt der pulmonale Gasaustausch über die sogenannte alveokapilläre Membran anhand eines Partialdruckgefälles zugunsten des Alveolarraumes, sodass Sauerstoff passiv von der Aleveole in die Kapillare diffundiert. Neben der Differenz zwischen den Sauerstoffpartialdrücken in Alveole und pulmonaler Kapillare hängt die Diffusion zudem von der Diffusionsstrecke ab, die unter physiologischen Bedingungen kleiner als 1 µm ist. Durch eine Verlängerung der Diffusionsstrecke wird der Gasaustausch erheblich beeinträchtigt. Dies ist zum Beispiel der Fall, wenn es zu Flüssigkeitsaustritt aus den Kapillaren kommt und diese sich im Interstitium ansammelt [133]. Besonders in der Lunge ist es deshalb wichtig, dass der extrazelluläre Flüssigkeitshaushalt streng geregelt wird, damit der Gasaustausch ungehindert stattfinden kann [86]. Kommt es hingegen zu einer Ansammlung von Flüssigkeit im Interstitium, kann so eine Verlängerung der Diffusionsstrecke bis auf das Zehnfache resultieren und daraus eine deutliche Einschränkung der Sauerstoffdiffusion sowie eine mögliche Störung der Lungenentfaltung bei der Ventilation entstehen [133].

Den Austritt von Flüssigkeit aus den Lungenkapillaren in das Interstitium oder die Alveolen bezeichnet man als Lungenödem [47]. Neben kardialen Ursachen wie Herzinsuffizienz oder Herzklappenvitien, einer Überwässerung oder einem erniedrigtem kolloidosmotischem Druck bei Niereninsuffizienz sowie einer Steigerung der Kapillarpermeabilität, z.B. im Rahmen einer Anaphylaxie, kann es auch in sonst gesunden Menschen beim Aufstieg in große Höhen zu einem Lungenödem kommen [10, 30, 151]. Man vermutet heute, dass es bei einigen Individuen zu einer inhomogenen Vasokonstriktion mit nachfolgender Überperfusion einzelner Lungenabschnitte [56] und dann zu einem dort lokalisierten, überhöhten Kapillardruck kommt [79], woraufhin kapilläre Lecks entstehen [46, 118] und als Folge ein Ödem, das sogenannte Höhenlungenödem bzw. *high altitude pulmonary edema* (HAPE) [14]. HAPE führt zu Dyspnoe und Husten, zunächst trocken und dann im weiteren Verlauf auch produktiv mit weißem und blutig tingiertem Sputum. Zudem kommt es zu einer Tachykardie, mildem Fieber und teilweise zu einer Zyanose [151]. Es handelt sich um ein nicht-kardiogenes Lungenödem, das bei einem zu schnellem Aufstieg auf eine Höhe von mindestens 2500-3000 m über dem Meeresspiegel auftreten kann.

Neben einer inhomogenen Perfusion mit resultierender Überperfusion und Flüssigkeitsaustritt aus den Gefäßen könnte eine Fehlfunktion oder ein Fehlen von ausreichend Lymphgefäßen in der Lunge eine denkbare Ursache für das unter Hypoxie vermehrte Aufkommen von Flüssigkeit im Gewebe sein, da die Flüssigkeit bei zu wenig Lymphgefäßen nicht suffizient abtransportiert wird und so im Gewebe kumuliert.

Unter hypoxischen Atemluftbedingungen ist das pulmonale Lymphgefäßsystem allerdings noch nie untersucht worden. Dies könnte daran liegen, das Hypoxie bisher nicht als eine klassische Ursache für Lymphangiogenese betrachtet wird, da die beiden zentralen Proliferationsmediatoren für Lymphangiogenese *vascular endothelial growth factor* (VEGF) -C und -D nicht primär durch den Transkriptionsfaktor *hypoxia inducible factor* (HIF) induziert werden, welcher essentiell für die Regulierung der Sauerstoffversorgung jeder Zelle bezüglich der Anpassung an eine Hypoxie ist [11]. Hingegen ist VEGF-A als eines der Hauptziele von HIF bekannt [89, 119, 123]. Allerdings konnte nachgewiesen werden, dass über VEGF-A Makrophagen rekrutiert werden, die dann VEGF-C und -D sezernieren können [22]. Es ist bekannt, dass die Anzahl an Makrophagen und ihre Mediatoren in der Lunge unter Hypoxie deutlich ansteigt [78, 140] und dass diese Zellen eine wichtige Rolle in hypoxievermittelten Umbauvorgängen in der Lunge spielen [104]. Außerdem wird VEGF-C zusätzlich unter Hypoxie über einen von HIF unabhängigen, translationsvermittelten Mechnismus ausgeschüttet [90]. Über diese beiden Mechanismen könnte demnach die Möglichkeit bestehen, dass Hypoxie zu einer Lymphangiogenese führen kann. Zudem ist bereits eine Ausschüttung von VEGF-C und -D unter Hypoxie im Menschen nachgewiesen worden [101].

Daraus resultiert die Frage, ob das pulmonale Lymphgefäßnetzwerk wie die Blutgefäße bei Hypoxie einem Remodeling unterliegt.

Um diese Frage zu beantworten, bietet sich das murine Hypoxie-Modell an, da dieses Modell gut etabliert ist und die entsprechenden vaskulären Veränderungen gut bekannt sind [32, 109]. So kann eine erfolgreiche Hypoxieexposition leicht kontrolliert werden. Zudem liegt für die Maus ein gut etablierter Marker für pulmonale Lymphgefäßen vor [73, 72] und das tracheale und pulmonale Lymphgefäßsystem ist bereits beschrieben worden [7, 23, 73], sodass Daten unter Kontrollbedingungen vorhanden sind mit denen ein Vergleich möglich ist.

Neben morphologischen Veränderungen des einzelnen Gefäßes sind auch quantitative Veränderungen des Lymphgefäßnetzwerkes zu berücksichtigen. Bisher liegt allerdings keine etablierte Quantifizierungsmethode für murine Lymphgefäße vor. Lymphgefäße der murinen Trachea konnten bereits im Rahmen eines chronischen Entzündungsmodells in der Maus quantifiziert werden [8]. Diese Methode lässt sich aber nur bedingt sinnvoll für Lymphgefäße in der Lunge anwenden, da vor allem sehr kleine neu gebildete Gefäße leicht unterschätzt werden. Um auch eine Aussage über quantitative Veränderungen des Lymphgefäßsystems treffen zu können, muss also zunächst eine valide Quantifizierungsmethode für murine Lymphgefäße etabliert werden.

1.3 Veränderungen von Blut- und Lymphgefäßen im Rahmen einer akuten allergischen Atemwegsentzündung

Neben einer chronischen Hypoxie stehen bei vielen Erkrankungen mit eingeschränkter Gasdiffusion oder Ventilation multiple Entzündungsvorgänge im Vordergrund. So auch im Rahmen eines Asthmas, bei dem es durch die Entzündungsreaktion in den Atemwegen zu akuten und chronischen Veränderungen kommt, die eine Störung der Atemfunktion zur Folge haben. Die Patienten zeigen anfallartig auftretende Dyspnoe, Stridor und Husten [47], ausgelöst durch eine akute Bronchokonstriktion, Mukussekretion und ein Atemwegsödem [13]. Im weiteren Verlauf kommt es dann zu strukturellen Veränderungen der Atemwege mit Becherzellhyperplasie [29, 67, 146], Verdickung der Basalemembran und subepithelialer Fibrose [65] sowie Zunahme der glatten Muskulatur und Kollagendeposition in den Atemwegen [12, 63, 67]. Hauptziel von im akuten Asthmaanfall eingesetzten Medikamenten wie inhalativen Bronchodilatatoren und Glukokortikoiden ist die Beseitigung oder Verhinderung von akuten Veränderungen der Atemwege und die damit verbundene Beeinträchtigung von Ventilation und Diffusion [37]. Andere Therapieansätze zielen auf eine Hemmung bzw. Modulierung von Immunzellen (Leukotrienantagonisten, orale Glokokortikoide und Anti-IgE-Therapie) [47], sodass akute Atemwegsreaktionen, aber auch langfristiges, strukturelles Remodeling verhindert oder zumindest abgeschwächt werden.

Im Rahmen eines Asthmas kommt es zum Influx unterschiedlichster Entzündungszellen. Klassischerweise handelt es sich um eine vor allem durch Mastzellen, eosinophile Granulozyten und CD4-positive (cluster of differentiation 4-positive) Zellen dominierte Entzündung [41, 100], bei der ein deutlich gesteigertes Zellinfiltrat sowohl in zentralen Bronchien als auch bis hin zur Alveolarregion nachgewiesen werden kann [13]. Es ist bekannt, dass die Rekrutierung von Immunzellen aus dem peripheren Blut in das pulmonale Gewebe über die Expression von veschiedenen Adhäsionsmolekülen auf der Oberfläche von Immun- und Endothelzellen geregelt wird [13]. Inwiefern sich allerdings Lymphgefäße verändern, die eine zentrale Rolle bei entzündlichen Veränderungen und im Immunzelltansport spielen [3, 98, 122], ist im Rahmen eines Asthma bronchiale bisher nicht vollständig bekannt. Es gibt allerdings Hinweise darauf, dass es auch im Rahmen eines Asthma bronchiale zur Lymphangiogenese kommt, da Mastzellen, die im Menschen eine zentrale Rolle für die Pathomechanismen bei Asthma spielen [128, 80], die Lymphangiogenesefaktoren VEGF-C und -D produzieren können [25]. Zudem konnte nachgewiesen werden, dass VEGF-C und -D in Makrophagen exprimiert werden [24, 22], die ebenfalls in der Alveolarregion eine wichtige Rolle bei der Entstehung eines Asthma bronchiale spielen [102].

Außerhalb des Asthmamodells konnte bereits nachgewiesen werden, dass es in murinem Gewebe bei chronischen entzündlichen Veränderungen zu einer sichtbaren Proliferation von Lymphgefäßen kommt. So zeigt sich bei einer chronischen Infektion mit Mycoplasma pulmonis eine Proliferation von Lymphgefäßen in der murinen Trachea mit Bildung von Aussprossungen und Fusion dieser neuen Lymphgefäße zu einem komplexen Netzwerk

[8]. Diese Veränderungen sind im Vergleich zu der gleichzeitig auftretenden Angiogenese langsamer und nur partiell reversibel nach Therapie mit Glukokortikoiden [154]. Des Weiteren ist Lymphangiogenese in den Atemwegen stark abhängig von einer funktionierenden adaptiven Immunantwort, da diese in Mäusen ohne Lymphozytenbildung nicht auftritt [6].

Für die Untersuchung der murinen Lymphgefäße bei Asthma bronchiale stehen verschiedene, gut etablierte Mausmodelle zur Verfügung. Mit der intraperitonealen Gabe von Ovalbumin (OVA) zusammen mit verschiedenen Adjuvantien oder der intranasalen Gabe von Allergenen wie *Aspergillus fumigatus* oder Extrakten von Beifuß oder der Hausstaubmilbe (*house dust mite extract*, HDME) können dem humanem Asthma bronchiale ähnliche Symtome erzeugt werden. Hier ist z.B. der Influx von Entzündungszellen, eine vermehrte Mukusproduktion in den Atemwegen oder ein strukturelles Remodeling der Atemwege zu nennen [16].

Da das Lymphgefäßsystem bezüglich Entwicklung und Veränderungen eng mit dem Blutgefäßsystem zusammenhängt [82, 97], sollte ein Tiermodell gewählt werden, bei dem strukturelle Veränderungen an den pulmonalen Blutgefäßen bereits bekannt sind. Dies ist für das HDME-Modell der Fall. Hier konnten neben den oben beschriebenen Veränderungen an Atemwegen auch strukturelle Veränderungen im pulmonalen Gefäßbaum nachgewiesen werden. Neben einer Angiogenese-Induktion mit überschießender Gefäßneubildung [50, 135, 136] kommt es hier auch zu einer Zunahme der α- *smooth muscle actin* (α-SMA) positiven Zellen an Arterien und Venen. Es hat sich gezeigt, dass große pulmonale Gefäße ähnliche Veränderungen wie die Atemwege aufweisen, wobei es zu einer Epithelproliferation und zu einer Zunahme der glatten Muskelzellen kommt. Dies scheint mit ähnlicher Geschwindigkeit und ähnlichem Ausmaß abzulaufen wie an den Atemwegen [114]: erst 24 Stunden nach insgesamt 7 Tagen Stimulation der Tiere konnten Veränderungen an Atemwegen und Gefäßen detektiert werden, wohingegen nach 3 Tagen Stimulation keine signifikanten Veränderungen nachgewiesen werden konnten. Zudem konnten die gleichen Veränderungen (Epithelproliferation und Proliferation der glatten Muskelzellen) auch an bronchialen und extrabronchialen mittleren und kleinen Gefäßen nachgewiesen werden [111, 112], wobei normalerweise nur gering muskularisierte Gefäße deutlich mehr α-SMA positive Zellen exprimieren und die Anzahl an Myofibroblasten an den mittleren und kleinen Gefäßen deutlich ansteigt. Anhand dieser Gefäßveränderungen lässt sich morphologisch kontrollieren, ob die HDME-Exposition erfolgreich war und somit etwaige Lymphgefäßveränderungen mit hoher Wahrscheinlichkeit darauf zurückzuführen sind.

1.4 Gemeinsamkeiten und Unterschiede der Veränderungen an pulmonalen Gefäßen in der murinen Lunge unter Hypoxie und im Rahmen einer akuten allergischen Atemwegsentzündung

Ein grundlegender Unterschied zwischen chronischer Hypoxie und Asthma ist der Ort

der relevanten Veränderungen, die den Atmungsvorgang stören. Während bei Asthma bronchiale durch die Verengung der Bronchien und Bronchiolen primär die konduktiven Luftwege betroffen sind [77], entsteht im Rahmen eines hypoxiebedingten Lungenödems eine Störung des Gasaustauschs an den Alveolen [14]. Jedoch lassen sich auch hier Gemeinsamkeiten in den Pathomechanismen finden. In beiden Fällen trägt ein Ödem dazu bei, dass die Sauerstoffversorgung des Organismus beeinträchtigt ist: Während es beim Asthma unter andererem durch eine ödematöse Schwellung der Atemwegsmukosa zu einer Verengung der Bronchien und somit zur Behinderung der Ventilation kommt [129], führt die vermehrte extrazelluläre Flüssigkeit beim HAPE zu einer Verlängerung der Diffusionsstrecke und somit zu einer Störung des Gasaustausches [30]. In beiden Fällen kommt es aber zu einer relevanten Vermehrung der interstitiellen Flüsigkeit bzw. zu einem insuffizienten Abtransport dieser Flüssigkeit. Es ist also denkbar, dass sowohl beim Asthma als auch unter chronischer Hypoxie als Reaktion auf das zusätzliche Anfallen von interstitieller Flüssigkeit eine Lymphgefäßproliferation stattfindet.

Eine weitere Gemeinsamkeit liegt in der bekannten bzw. vermuteten Ursache der strukturellen Veränderungen: Im Rahmen einer entzündlichen Reaktion sind Influx und Aktivierung von verschiedenen Entzündungszellen sowie Ausschüttung multipler proinflammatorischer Zytokine als Ursache der pathologischen Veränderungen bei einer akuten allergischen Atemwegsentzündung bekannt [13]. Bei chronischer Hypoxie wird ebenfalls vermutet, dass die zu beobachtenden, strukturellen Veränderungen zumindest teilweise auf ein entzündliches Milieu zurückzuführen sind, denn es kommt zu einer Ausschüttung multipler pro-inflammatorischer Faktoren, deren Ursprung allerdings bis heute ungeklärt ist [104]. Es wird angenommen, dass chronische Hypoxie im Zusammenspiel mit einer Entzündungsreaktion über verschiedene Signalwege - unter anderem über HIF - in einen chronisch entzündlichen Zustand mündet, der dann zu strukturellen Veränderungen führt [104]. Des Weiteren wird diskutiert, ob ein vermehrter mechanischer Stress auf die Wand der Blutgefäße durch erhöhte Flussgeschwindigkeiten zusammen mit chronischer Hypoxie die Ursache einer dauerhaften Veränderung der pulmonalen Strukturen sein kann [104].

Sowohl bei einer akuten allergischen Atemwegsentzündung als auch unter chronischer Hypoxie kommt es über entzündliche Veränderungen zu einer morphologischen Veränderung von pulmonalen Strukturen, die sich im Bereich der Gefäße ähneln. Die Zunahme der glatten Muskulatur an distal gelegenen Arterien tritt sowohl bei Hypoxie als auch im Rahmen eines Asthma bronchiale auf. Diese Veränderungen sind nach Beenden der Hypoxie reversibel und die neu aufgetretenen glatten Muskelzellen gehen zumindest teilweise wieder zurück [54, 85, 115]. Beendet man hingegen den HDME Stimulus bei der Maus, so zeigt sich auch einen Monat nach Expositionsende weiterhin eine vermehrte Anzahl an α-SMA positiven Zellen in der Blutgefäßwand [113].

Wenn man davon ausgeht, dass auch die Veränderungen im Rahmen einer Hypoxie vor allem entzündlichen Ursprungs sind, dann stellt sich die Frage, ob vergleichbare Veränderungen an Lymphgefäßen bei Hypoxie und im Asthma-Modell auftreten, die auf einen ähnlichen Entstehungsmechanismus hindeuten.

1.5 Zielsetzung

Sowohl bei einer globalen Hypoxie mit nachfolgender pulmonaler Hypertonie als auch im Rahmen eines Asthmas kommt es durch verschiedene Anpassungsvorgänge und strukturelle Veränderungen zu einer Störung der Sauerstoffaufnahme in den Organismus.

Dabei sind viele Remodelling-Vorgänge am Gefäßsystem im Rahmen einer Hypoxie und einer akuten allergischen Atemwegsentzündung bekannt und vor allem für die arterielle Strombahn gut beschrieben. Während unter chronischer Hypoxie bereits nachvollzogen werden konnte wie diese strukturelle Veränderung an Arterien abläuft, sind die Veränderungen an Venen vor allem in der Maus - einem durch die große Verfügbarkeit häufig genutzten Tiermodell - in der Literatur nicht dokumentiert.

Zudem ist über das pulmonale Lymphgefäßsystem mit seiner zentralen Rolle in der Flüssigkeitsdrainage und dem Transport von Immunzellen in der murinen Lunge unter chronischer Hypoxie und im Rahmen einer allergischen Atemwegentzündung nichts bekannt, obwohl die Drainage von extrazellulärer Flüssigkeit bzw. der Immunzelltransport sowohl unter Hypoxie als auch im Rahmen eines Asthmas essentielle Bestandteile der Anspassungsreaktionen bzw. Pathomechanismen darstellen.

Mit Hilfe des etablierten Modells der normobaren Hypoxie mit 10 % O_2 [36, 149] und der Stimulation mit HDME zum Auslösen einer akuten allergischen Atemwegsreaktion [42, 49, 137] sollen im Rahmen dieser Dissertation also folgende Gesichtspunkte betrachtet werden:

1. Charakterisierung und Bewertung des Fortschreitens der Muskularisierung der pulmonalen Venen bezüglich Kontinuität und Mechanismus und Vergleich mit dem arteriellen System.
2. Etablierung einer validen Quantifizierungsmethode für pulmonale murine Lymphgefäße und Bewertung des murinen Lymphgefäßsystems bezüglich seiner Veränderungen unter Hypoxie und im Rahmen einer allergischen Atemwegsentzündung.
3. Aufzeigen von Gemeinsamkeiten und Unterschieden der Veränderungen von Blut- und Lymphgefäßen unter Hypoxie und im Rahmen einer allergischen Atemwegsentzündung und Ableiten möglicher Ursachen und Mechanismen für die Veränderungen.

2 Materialien und Methoden

2.1 Materialien

2.1.1 Versuchstiere

Für die Etablierung der Quantifizierungsmethode und der Einschätzung von stammspezifischen Unterschieden von Lymphgefäßen in der murinen Lunge wurden 9 bis 14 Wochen alte männliche Mäuse folgender Mausstämme verwendet: C57BL/6 (Charles River Laboratories Research Models and Services Germany GmbH, Sulzfeld) und BALB/c (Charles River Laboratories). Für das Hypoxie-Modell wurden 7 bis 11 Wochen alte männliche C57BL/6 Mäuse verwendet (Charles River Laboratories). Für das Asthma-Modell wurden 6 bis 8 Wochen alte weibliche BALB/c Mäuse verwendet (Charles River Laboratories).

2.1.2 Antikörper, Lektine und Sekundärreagenzien

Wirt	Antigen	Konjugat	Klon	Hersteller	Konzentration
Maus	Glattmuskel-aktin (α-SMA)	Cy3	1A4	Sigma-Aldrich GmbH, Steinheim	je nach Antikörpercharge 0,43 µg/ml, 0,7 µg/ml oder 0,93 µg/ml
Ratte	CD90.2		30-H12	BD Biosciences Pharmigem, Heidelberg	0,167 µg/ml
Ratte	CD90.2	Alexa Fluor 488	30-H12	Biolegend, San Diego	1 µg/ml

Tabelle 1: Primäre Antikörper

Wirt	Bindung an	Konjugat	Hersteller	Verdünnung
Lektin aus Bandeiraea Simplicifolia (BS-I)	α-D-Galactosyl	Biotin	Sigma, St. Louis, USA	1 : 50

Tabelle 2: Lektine

Wirt	Antigen	Konjugat	Hersteller	Konzentration
Esel	Ratten IgG	Alexa Fluor 488	Invitrogen GmbH, Karlsruhe	5,00 µg/µl
Esel	Ratten IgG	Alexa Flour 488	Jackson, ImmunoResearch Europe Ltd, Suffolk, England	0,50 µg/µl
Strepavidin	Biotin	Alexa Fluor 647	Mo Bi Tec, Göttingen	Verdünnung 1 : 100

Tabelle 3: Sekundärreagenzien

2.1.3 Chemikalien und Reagenzien

Chemikalie oder Reagenz	**Hersteller**
Aceton, 99,8 % p.a.	C. Roth GmbH & Co. KG, Karlsruhe
Ampuwa Spüllösung	Fresenius Kabi Deutschland GmbH, Bad Homburg
Antibody Diluent	Zytomed Systems GmbH, Berlin
Aqua bidest.	Destilation mit Destille im Institut
$CaCl_2$ x 2 H_2O	Merck KGaA, Darmstadt
D-(+)-Glucose $\geq$ 99,5 % GC	Sigma Aldrich Chemie GmbH, Taufkirchen
D-(+)- Saccharose $\geq$ 99,7 % pulv.	C. Roth GmbH & Co. KG, Karlsruhe
Glycerin 99 % GC	Merck KGaA, Darmstadt
Heparin-Natrium 25000	ratiopharm GmbH, Ulm
HEPES	C. Roth GmbH & Co. KG, Karlsruhe
Isofluran	Baxter Deutschland GmbH, Unterschleißheim
KCl p.a.	Merck KGaA, Darmstadt
Ketamin (Ketaminhydrochlorid)	Vétoquinol GmbH, Ravensburg
MgCl p.a.	Merck KGaA, Darmstadt
Mowiol 4-88	Höchst GmbH, Frankfurt
NaCl $\geq$ 99,5 % p.a.	C. Roth GmbH & Co. KG, Karlsruhe
NaHPO > 99 % p.a.	Merck KGaA, Darmstadt
NaOH > 98 %	Sigma Aldrich Chemie GmbH, Taufkirchen
Paraformaldehyd	Merck KGaA, Darmstadt
PCR Low Melt Agarose	Bio Rad Laboratories GmbH, München
Tris-HCl $\geq$ 99 % p.a	C. Roth GmbH & Co. KG, Karlsruhe
Uhu Sekundenkleber	UHU AG, Schönenwerd, Schweiz
Xylazin	Bayer HealthCare, Leverkusen

Tabelle 4: Chemikalien und Reagenzien

2.1.4 Fixierlösungen, Medien und Puffer

2-(4-(2-Hydroxyethyl)-1-Piperazinyl)-Ethansulfonsäure (HEPES) -gepufferte Ringerlösung:
2,20 mM CaCl 2 x 2 H_2O, 11,00 mM Glucose, 10,00 mM HEPES, 5,60 mM KCl, 1,00 mM $MgCl_2$ x 6 H_2O, 136,40 mM NaCl in 1,00 l Aqua dest. lösen; Einstellung auf pH 7,4 mittels HCl. Anschließend sterile Filtration.

Ansatz für den Gebrauch von *low melt agarose*:
0,30 g Low Melt Agarose in 10,00 ml sterilen HEPES Puffer unter Rühren erwärmen bis sich das Pulver vollständig gelöst hat. Gelöste Agarose in 2,00 ml Einwegspritzen aufziehen und bei 37 °C im Wärmeschrank bis zur Anwendung lagern.

Phosphat-gepufferte Salzlösung (PBS):
2,70 g $Na_2HPO_4H_2O$, 28,79 g Na_2HPO_4 12 x H_2O, 90,00 g NaCl in 2000 ml Aqua bidest lösen; Einstellung auf pH 7,4 mittels HCl. Diese Lösung wird zur Anwendung als Puffer 1:5 mit Aqua bidest. verdünnt.

Paraformaldehyd (PFA) 4 %:
80,00 g Paraformaldehyd in 1000 ml Aqua bidest. unter Rühren bis auf 80 °C unter dem Abzug erwärmen bis sich das PFA vollständig gelöst hat. Danach solange tropfenweise 1 normale NaOH-Lösung zum Klären der Lösung hinzugeben. Nach vollständigem Abkühlen der PFA-Lösung werden 400 ml PBS Lösung (1:5 mit Aqua bidest verdünnte Stammlösung) und 600 ml Aqua bidest. hinzugefügt; Einstellung auf pH 7,4 mittels HCl.

Paraformaldehyd (PFA) 1 %:
Verdünnung von 100 ml der 4%-igen PFA Lösung mit 300 ml PBS-Puffer.

Saccharoselösung 20 %:
20,00 g Saccharose in 100 ml Aqua bidest. unter Rühren vollständig auflösen.

Tris-(Hydroxymethylmethan)-aminomethanhydrochlorid gepufferte Salzlösung (TBS):
88,00 g NaCl, 9,00 g Tris, 68,50 g Tris-(Hydroxymethylmethan)-aminomethanhydrochlorid (Tris-HCl) in 1 l Aqua bidest.; Einstellung auf pH 7,4 mittels HCl. Diese Lösung wird zur Anwendung 1:10 mit Aqua bidest. verdünnt.

Gepuffertes Mowiol:
30,00 g Glycerin, 12,00 g Mowiol 4-88 in 30 ml Aqua dest. lösen, dazu 60 ml 0,2 molaren TBS-Puffer geben; Einstellung auf pH 8,5 mittels HCl.

2.1.5 Materialien

Material	Hersteller
Bio-Net Einbettungskassetten, farbig, mit engmaschigem Netz in Deckel und Boden	Resolab Laborbedarf, Bad Oeynhausen
Bottle Top Filter 150 ml, Porengroße 0,22 µm	neoLab Migge GmbH, Heidelberg
Cellstar, 24 Well Cell Culture Plate	Greiner Bio-One GmbH, Frickenhausen
Deckgläschen in verschiedenen Größen	Menzel Glasbearbeitungswerk GmbH & Co. KG, Braunschweig
Einwegspritzen: Omnifix-F 1 ml und Injekt 5 ml	B. Braun Melsung AG, Melsung
Falcon Röhrchen 15 ml	BD Biosciences Pharmingen
Injektionskanülen 26 6x1½	B. Braun Melsung AG, Melsung
Metallringe aus Kupferrohr	Obi, Lübeck
Mikroschere (Vanas Tübingen Spring Schere)	Fine Science Tools, Heidelberg
Objektträger	Menzel Glasbearbeitungswerk GmbH & Co. KG, Braunschweig
Parafilm M	American National Can, Greenwich, USA
Pinzette fein, Dumont 5	Fine Science Tools, Heidelberg
anatomische Pinzette	Fine Science Tools, Heidelberg
Peha-soft-powderfree Handschuhe Gr. M	Paul Hartmann AG, Heidenheim
Safelock Tubes 1,5 ml	Eppendorf AG, Hamburg
Reaktionsgefäße 2,0 ml	neoLab Migge GmbH, Heidelberg
Venenverweilkanüle BD Venflon Pro, 1.1 x 32 mm	Becton Dickinson Infusion Therapy, Helsingborg, Schweden
Zentrifugenröhrchen 50 ml	Sarstedt AG & Co., Nümbrecht

Tabelle 5: Materialien

2.1.6 Geräte

Gerät	Hersteller
Fluoreszenzmikroskop Axioskop 2 Plus Plan Apochromat 5x /0,16 Plan Apochromat 10x/0,45 Plan Apochromat 20x/0,75 Plan Apochromat 40x/0,95 Filter set 15; BP 546/12; FT 580 LP590 nm Filter set 10; BP 450-490; FT 510 BP 515-565 nm Filter set 485/20 578/14; FT500/600; 515-540; LP 610 nm	Carl Zeiss Göttingen GmbH, Göttingen
Konfokalmikroskop LSM 510 Meta Plan Apochromat 10x/0,45 und 20x/0,45 C- Apochromat 40x/1,2W und 60x/1,2W	Carl Zeiss Göttingen GmbH, Göttingen
Fluoreszensmikroskop Olympus BX61 Olympus Plan Apo1,25x/0,04 Olympus UPlan SApo 4x/0,16 Olympus UPlan SApo 10x/0,40 Olympus UPlan SApo 20x/0,75 Olympus UPlan SApo 40x/0,95 Olympus UPlan SApo 60x/0,90 U-MWU2 Excitation: 330 - 385 nm filter Emission: 420 nm filter Dicromatic filter: 400 nm U-MWIG3 Excitation: 530 - 550 nm filter Emission: 575 nm IF filter Dicromatic filter: 570 nm U-MWIBA3 Excitation: 460 - 495 nm filter Emission: 510 - 550 nm filter Dicromatic filter: 505 nm U-N51004v2 An emission filter (U-N51004 F/R V2) for simultaneous viewing SYBR-14 (Ex/Em 490/516 nm) and PI (Ex/Em 535/617 nm)	Olympus Dänemark, Ballerup, Dänemark
Ludl motorized Stages	Ludl Electronic Products Ltd, Hawthorne, NY, USA
X-Cite Series 120 Q	Lumen Dynamics Group Inc., Ontario, Kanada
Olympus DP72 Digital Camera	Olympus Dänemark, Ballerup, Dänemark

Tabelle 6: Mikroskope und Zubehör

Gerät	**Hersteller**
Digital pH Meter	Knick Elektronische Messgeräte GmbH & Co. KG, Berlin
Feinwaage	Sartorius AG, Göttingen
Kurzzeitmesser 3-zeilig	Carl Roth GmbH, Karlsruhe
Maßstabobjektträger 1mm Divided 0,1 & 0,01mm	STAGE Micrometer Diamond Ruled Martock Design Ltd. Martock, England
Microzentrifuge	Carl Roth GmbH, Karlsruhe
Pipetten Eppendorf Research: 0,1-2,5 µl, 10-100 µl, 100 µl, 20-200 µl, 1000 µl Pipetten Eppendorf Reference: 0,5-10 µl	Eppendorf AG, Hamburg
Vibratom 1000/2 Klingen: Schick Injektor 10 Platinum	TPI Vibratome, GaLa Gabler Labor Instrumente Handels GmbH Schick, Amsterdamm, Niederlande
Rüttler Vortexer Genie 2	Scientific Industries, Inc., Bohemia USA
Wärmeschrank Heraeus	B5050E Heraeus, Hanau

Tabelle 7: Geräte

2.1.7 Software

Software	**Herausgeber**
Adobe ® Photoshop 6.0	Adobe Systems Inc., San Jose, CA, USA
Blender 2.6	Blender Foundation, Amsterdam, Niederlande
Microimager TM	Visiopharm A/S, Hoersholm, Dänemark
Microsoft ® Excel, Version 2003	Microsoft Cooperation, Mountain View, CA, USA
Microsoft ® Paint, Version aus Windows 7 2009	Microsoft Cooperation, Mountain View, CA, USA
Microsoft ® PowerPoint, Version 2003	Microsoft Cooperation, Mountain View, CA, USA
newCAST TM	Visiopharm A/S, Hoersholm, Dänemark
LSM 510 Meta 3.2	Carl Zeiss MikroImaging GmbH, Göttingen
LSM Image Browser Release 4.2	Carl Zeiss MikroImaging GmbH, Göttingen
LyX Document Processor Version 2.2.2	LyX-Team, Free Software Foundation
R Version 3.0.2 2013	R Core Team, Free Software Foundation

Tabelle 8: Software

2.2 Methoden

2.2.1 Tierversuchs- und Tiertötungsgenehmigung

Die Tierversuche im Rahmen des Hypoxiemodells wurden durch das Regierungspräsidium Gießen am 28.08.2000 unter dem Aktenzeichen GI20/10-Nr.22/2000 und am 28.11.2003 unter dem Aktenzeichen GI20/10-Nr.49/2003 genehmigt und von Mitarbeitern der Medizinischen Klinik II/V an der Justus-Liebig-Universität Gießen durchgeführt.

Die Tierversuche zur Erzeugung einer allergischen Atemwegsentzündung wurden duch das Regierungsministerium Gießen am 28.10.2010 unter dem Aktenzeichen V 54 -19 c 20-15(1) MR 20/13-Nr. 21/2010 genehmigt und durch die Abteilung für klinische Chemie und molekulare Diagnostik an der Philipps-Universität Marburg durchgeführt.

Die Tötung von Mäusen mit folgender Organentnahme zu wissenschaftlichen Zwecken ist ebenfalls durch das Ministerium für Umwelt, Naturschutz und Landwirtschaft des Landes Schleswig-Holstein genehmigt worden unter den Tiertötungsgenehmigungen 23/A13/07 V 312-72241.122-1 (7-1/07) vom 15.02.2007 und 23/A16/09 V 312-72241.122-1 vom 28.12.2009.

2.2.2 Tiertötung

Die Tötung der Tiere im Rahmen des Hypoxie-Modells erfolgt durch die intraperitoneale Injektion von Ketamin und Xylazin anschließendem Kreislaufstillstand. Die Tötung der Tiere im Rahmen des Asthma-Modells erfolgt durch eine inhalative Überdosis von Isofluran, ebenfalls mit anschließendem Kreislaufstillstand.

2.2.3 Entnahme der Lungen und Herstellung von präzisions-geschnittenen Lungenschnitten als *systematic random sections*

Der Thorax wurde in der Körpermitte mit einer Schere eröffnet und die ventralen Anteile der Rippen mit dem darüber liegenden Muskelgewebe, die infrahyale Muskulatur, der Thymus und die Speicheldrüsen entfernt (Abb. 1 a). Die Trachea wurde frei präpariert, ein Bindfaden unter der Trachea plaziert und ein Knoten vorgelegt, um die Luftröhre später verschließen zu können. Danach erfolgte die Spülung des Lungenkreislaufs mit 300 µl Heparin in 4,7 ml HEPES gepufferter Ringer Lösung. Dazu wurde der linke Vorhof eröffnet und die Lösung in den rechten Ventrikel injiziert (Abb. 1 b). Nach dem Spülen wurde das Herz entfernt und die Lunge über einen Schnitt in der Trachea mit Hilfe einer Venenverweilkanüle mit in HEPES gelöster, 37 °C warmer l*ow melt agarose* bis zur vollständigen Entfaltung befüllt. Um ein Auslaufen der Agarose zu verhindern, wurde nun der vorgelegte Bindfaden unterhalb des Luftröhrenschnitts fest verknotet (Abb. 1 c).

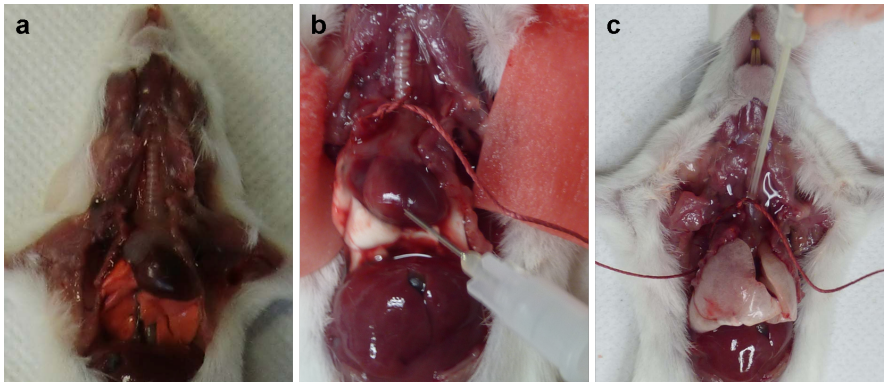

Abbildung 1: **Präparation und Befüllen der Lungen. a:** Lunge in situ nach Eröffnen des Brustkorbes und Präparation der Trachea. **b:** Spülen des Lungenkreislaufs über den rechten Ventrikel. **c:** Befüllen der Lunge mit Agarose über die Trachea.

Zur Entnahme der Lunge wurde die Trachea oberhalb des Fadens durchtrennt und die *Vena cava caudalis* oberhalb des Zwerchfells durchschnitten. Danach wurde die Lunge in einem Becherglas mit 4 °C kaltem HEPES-Puffer aufgefangen und auf Eis aufbewahrt. Die Agarose verfestigte sich so innerhalb weniger Minuten und die einzelnen Lungenlappen konnten voneinander getrennt werden. Die linke Lunge wurde nun mit Hilfe einer Feinwaage gewogen. Das eigentliche Gewicht der blutleeren murinen Lunge ist dabei sehr gering im Vergleich zum Gewicht der eingefüllten Agarose. Anhand einer Gewichtsveränderung ist so eine Abschätzung über eine Veränderung des Lungenvolumens möglich, da die Lungen stets vollständig mit Agarose gefüllt wurden. Nach dem Wiegen wurden der linke und der rechte untere Lungenlappen mit Sekundenkleber auf einen Metallblock mit dem Hilus nach unten aufgeklebt (Abb. 2 a). Zur Stabilisierung des Gewebes beim Schneiden wurde die Lunge mit Hilfe eines Kupferrings in Agarose eingebettet. Die 200 µm dicken *precision cut lung slices* (PCLS, präzisions-geschnittenene Lungenschnitte) wurden mit dem Vibratom so angefertigt, dass die Schnittebene durch Lungenspitze und Lungenbasis verlief. Dabei wurde der erste PCLS willkürlich innerhalb der äußersten 200 µm der Lunge begonnen. Dies führte zu einer Randomisierung der PCLS innerhalb der gesamten Lunge zu sogenannten *systematic random sections*. Für die weitere Anfertigung von *systematic random sections* war die räumliche Ausrichtung der Schnittführung für die Randomisierung grundsätzlich unwichtig, da die Quantifizierung von dimensionslosen Parametern wie der Zell- oder Gefäßzahl durch die Orientierung der zu quantifizierenden Struktur nicht beeinflusst wird. Weil sich das Hilusgewebe aber besser von lateral nach medial schneiden lässt, ist diese Schnittführung favorisiert worden. Es wurden solange PCLS angefertigt, bis nur noch ein geringer Rest auf dem Metallblock verblieb, sodass nahezu der gesamte Lungenlappen für eine Auswertung zur Verfügung stand. Dies führte nur zu einer geringfügigen systematischen Unterschätzung der Lymphgefäße in allen Lungen.

Jeder PCLS eines linken Lungenflügels wurde nach dem Schneiden einzeln aufgefangen und in ein nummeriertes Einbett-Körbchen verbracht, wobei stets der Schnitt als Nummer eins bezeichnet wurde, der als erstes in der Saggitalebene von lateral nach medial

vom restlichen Organ abgetrennt worden ist. Dies stellte sicher, dass die PCLS für die Quantifizierung immer einer bestimmten Reihenfolge zugeordnet werden konnten. Die PCLS der rechten Lunge wurden zusammen in einem mit 50 ml HEPES befüllten Falcon-Röhrchen aufgefangen, da sie nicht für eine Quantifizierung verwendet werden sollten. Alle PCLS wurden anschließend drei Stunden bei 37 °C in HEPES-Puffer mit Raumluft begast, um die verbliebene Agarose aus dem Gewebe auszuspülen. Anschließend wurden die PCLS in 4 % gepuffertem Paraformaldehyd für 30 min bei Raumtemperatur fixiert. Nach dreimaligem 10-minütigen Spülen mit PBS wurden die PCLS schließlich in einer 20 % Saccharose-Lösung über Nacht aufbewahrt und am nächsten Tag in 20 % Saccharose-Lösung bei -20 °C einzeln in 2 ml Reaktionsgefäßen eingefroren. Abbildung 2 b zeigt einen fertigen PCLS nach Fixierung.



Abbildung 2: **Herstellung der Präzisions-geschnittenenen Lungenschnitte, *precision cut lung slices* (PCLS). a:** Auf Metallblock festgeklebte linke Lunge vor dem Schneiden. **b:** *Precision cut lung slice* (PCLS).

2.2.4 Immunhistochemie

Bei den folgenden Arbeitsschritten wurden die PCLS einzeln in 24iger-Wellplatten gewaschen und inkubiert, um sie stets zweifelsfrei ihrer Nummer zuzuordnen. Für die Floureszenzmarkierung wurden die in Tabelle 1, 2 und 3 aufgeführten Antikörper, Lectine und Sekundärreagenzien verwendet. Bei allen Mehrfachmarkierungen wurden Primärantikörper aus unterschiedlichen Spezies verwendet, sodass die Inkubation aller benötigten Antikörper gleichzeitig durchgeführt werden konnte. Gleiches gilt für die Lectine und die Sekundärreagenzien.

Die Blutgefäße und Atemwege wurden durch direkt floureszenzmarkierte Antikörper gegen α-SMA dargestellt. Die Darstellung der Lymphgefäße erfolgte durch Anti-CD90.2 Antikörper (Anti-cluster of differentiation 90.2 Antikörper). Es zeigte sich, dass die Qualität der Floureszens bei direkt markiertem anti-CD90.2-Antikörper schnell abnahm. Aus diesem Grund wurde bei den nächsten Versuchsreihen eine indirekte Fluoreszensmarkierung verwendet. Die Darstellung des Endothels erfolgte durch Lectin BS-I (Lektin aus

Bandeiraea Simplicfolia). Es wurden folgende Kombinationen verwendet: Doppelmarkierung mit CD90.2 und α-SMA sowie für die konfokalmikroskopischen Aufnahmen Dreifachmarkierungen mit CD90.2, α-SMA und BS-I.

Die PCLS wurden in der 20 % Saccharose-Lösung auf Raumtemperatur aufgetaut. Das Ausspülen der Saccharose erfolgte durch dreimaliges 10-minütiges Waschen in TBS. Danach wurde eine Acetonfixierung bei -20 °C für 10 min durchgeführt. Nach erneutem dreimaligem Waschen für je 10 min in TBS wurden die PCLS mit den gewünschten Antikörpern bzw. mit dem Lektin inkubiert. Bei allen Primärantikörpern und dem Lectin erfolgte die Inkubation über Nacht. Am darauf folgenden Tag erfolgte nach dreimaligem Waschen in TBS für 10 min die Inkubation mit den Sekundärantikörpern für 1 Stunde. Nach abschließendem dreimaligem Waschen für je 10 min in TBS wurden die PCLS zwischen zwei Deckgläsern mit Mowiol eingedeckt, sodass ein Betrachten des Präparats von beiden Seiten möglich war. Die Deckgläschen mit den PCLS wurden mit Tesafilm auf Objektträgern fixiert. Abbildung 3 zeigt als Beispiel die Gesamtansichten eines mit CD90.2 (Abb. 3 a) und α-SMA (Abb. 3 b) markierten PCLS. Abbildung 3 c zeigt die in Photoshop zusammengefügten Einzelaufnahmen der unterschiedlichen Farbkanäle (grün und rot).

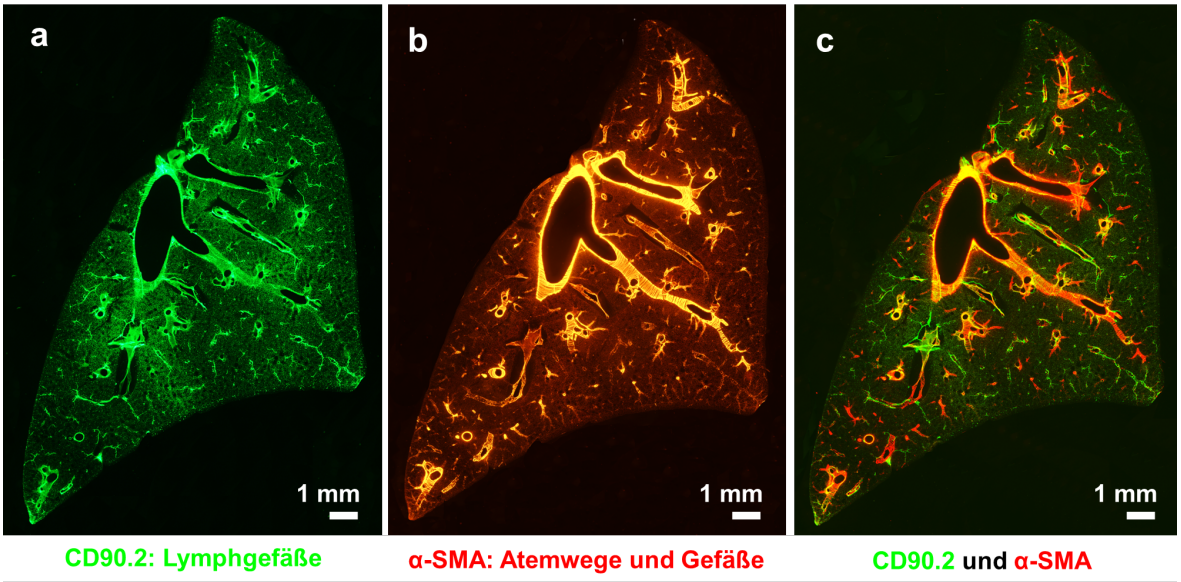

Abbildung 3: **Beispiel eines doppeltmarkierten PCLS. a:** Indirekte Floureszenz-Markierung der Lymphgefäße mittels anti-CD90.2 Antikörper und einem Alexa 488 gekoppelten anti-Ratten-IgG-Antikörper. **b:** Direkte Floureszenz-Markierung der glatten Muskulatur von Blutgefäßen und Atemwegen mittels Cy3-gekoppeltem anti-α-SMA. **c:** Zusammengesetztes Bild der beiden Markierungen.

Bei der Verwendung des Strepavidins zur Darstellung des Gefäßendothels zeigte sich in einer Vergleichskontrolle, bei der ein Avidinblock durchgeführt worden war, keine Markierung von biotintragenden Zellen, die eine ähnliche Morphologie wie das Gefäßendothel aufwiesen und deshalb fälschlicherweise als Gefäßendothel interpretiert werden könnten. Aus diesem Grund konnte in den vorliegenden Präparaten auf den Avidinblock verzichtet werden, da dieser nur durchgeführt wird, um im Gewebe vorhandenes Biotin

zu blockieren, sodass es nicht als Bindungspartner für das Strepavidin zur Verfügung steht.

2.2.5 Hypoxie-Modell

Das Versuchsprotokoll wurde durch Mitarbeiter der Medizinischen Klinik II/V der Justus-Liebig-Universität Gießen ausgeführt.

Zur Untersuchung der Lymphangiogenese und der Veränderungen an den Blutgefäßen unter hypoxischen Bedingungen wurden männliche C57BL/6 Mäuse mit einem Gewicht zwischen 18 g und 20 g gewählt. Jede Versuchsgruppe enthielt 5 bis 6 Tiere. Die Tiere wurden unter normobarer Hypoxie (HOX) in einer individuell ventilierten Kammer für 7, 14 oder 21 Tage gehalten. Dabei betrug die eingeatmete Sauerstoffkonzentration 10 %. Das Hypoxielevel wurde durch eine Kontrolleinheit konstant gehalten. Zum Vergleich wurden Kontrolltiere 21 Tage unter normobarer Normoxie (NOX) in der gleichen Art von individuell belüfteten Kammern gehalten. Der Sauerstoffgehalt der Inspirationsluft betrug hier 21 %. Ein Feuchtigkeitsüberschuss wurde durch Kondensation mit Hilfe eines Kühlsystems vermieden. Abgeatmetes Kohlendioxid wurde durch einen Natron-Kalk-Filter aus dem Atemluftkreislauf der Kammern entfernt. Die Käfige wurden einmal am Tag für eine Reinigung und die Bereitstellung von Wasser und Futter geöffnet, sodass den Tieren Wasser und Futter ad libitum zur Verfügung stand. Ein zwölfstündiger Tag- und Nachtrhythmus war gewährleistet [36, 148]. Nach Ablauf von 7, 14 bzw. 21 Tagen wurden die Tiere aus ihren individuell belüfteten Kammern entnommen und die Lungen nach Tiertötung präpariert. (Abb. 4).

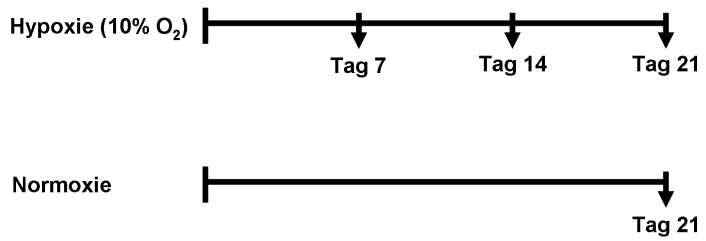

Abbildung 4: **Protokoll des Hypoxie-Modells.** Die Pfeile bezeichnen den letzten Tag der Haltung unter hypoxischen Bedingungen bei einem Sauerstoffgehalt der Atemluft von 10 %. Nach Ablauf von 7, 14 bzw. 21 Tagen wurden die Tiere aus ihren individuell belüfteten Kammern entnommen und die Lungen nach Tiertötung präpariert.

2.2.6 Modell der allergischen Atemwegsreaktion

Das Versuchsprotokoll wurde durch Mitarbeiter der Abteilung für klinische Chemie und molekulare Diagnostik an der Philipps-Universität Marburg ausgeführt.

Zur Untersuchung der Lymphangiogenese und Veränderungen an den Blutgefäßen in der Lunge unter akuter Atemwegsentzündung wurde das Hausstaubmilben-Modell verwendet. Weibliche Balb/c Mäuse im Alter von 6 bis 8 Wochen wurden intranasal mit 50 µl

Hausstaubmilbenextrakt (HDME) in PBS (Konzentration: 2 µg/µl) an Tag 1, Tag 8 und Tag 14 stimuliert. Eine Kontrollgruppe wurde an den gleichen Tagen mit PBS intranasal behandelt. Beide Gruppen enthielten 6 Versuchtiere. Die Tiere erhielten Wasser und Futter ad libitum und ein zwölfstündiger Tag- und Nachtrhythmus war gewährleistet. Nach der dritten intransalen Stimulation erfolgte die Organentnahme und Präparation der Lungen an Tag 15 für die HDME-Gruppe und an Tag 16 für die PBS-Kontrollgruppe (Abb. 5).

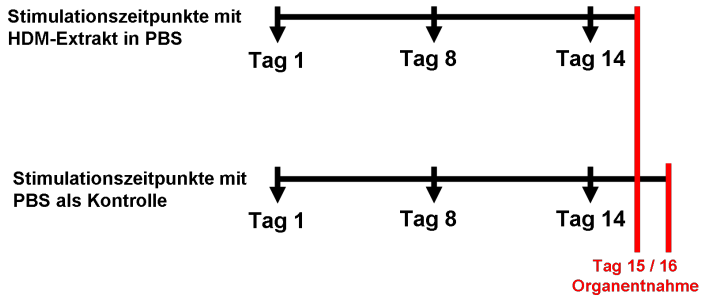

Abbildung 5: **Protokoll des HDM-Modells.** Die Pfeile bezeichnen die Stimulationszeitpunkte mit HDME in PBS bzw. nur mit PBS. Die Organentnahme und Präparation fand an Tag 15 bzw. Tag 16 statt.

2.3 Morphologische Auswertung

Die Morphologische Auswertung der PCLS erfolgt mit Hilfe der Floureszenzmikroskopie sowie der Konfokalmikroskopie. Bei der Floureszensmikroskopie wird der Maßstab für die Aufnahmen mit Hilfe eines Maßstabobjektivs angefertigt. Bei der Konfokalmikroskopie wird der Maßstab automatisch durch das dazugehörige Programm berechnet und angegeben. Nach Bildaufnahme ist die weitere Bearbeitung des Bildmaterials in Adobe Photoshop 6.0 und in LSM Image Browser Release 4.2 sowie in Microsoft Powerpoint 2003 erfolgt.

2.4 Stereologische Methoden und Auswertung

2.4.1 Das Lymphgefäßsystem als Knotenpunkt-Segment-Netzwerk

Um die Anzahl der Lymphgefäße N(lv) abzuschätzen, ist es notwendig, eindeutig zu definieren, was als ein einzelnes Lymphgefäß bzw. als einzelne Lymphgefäßkapillare verstanden wird.

Ein System zur Ermittlung der Anzahl von Kapillaren in Glomeruli der Niere basiert auf den gängigen Theorien zum kapillären Wachstum, nach denen es sich beim kapillären Netzwerk um ein Knotenpunkt-Segment-Netzwerk handelt [95]. Wie auch das kapilläre Netzwerk von Blutgefäßen kann das Lymphgefäßsystem als ein Knotenpunkt-Segment-Netzwerk verstanden werden. Es besteht wie das Blutgefäßsysytem unterschiedlichster Organe aus einem System verschieden großer Gefäße, die sich an Knotenpunkten verei-

nen bzw. teilen. Deshalb kann in Anlehnung an das Blutgefäßsystem die Definition eines Lymphgefäßes ebenfalls anhand dieser Theorie erfolgen. Ein Knotenpunkt ist dabei definiert als der Ort, an dem sich drei oder mehr Gefäßsegmente teilen bzw. vereinen. Jedes Lymphgefäß wird so als Verbindung zwischen zwei Knotenpunkten definiert. Um die Anzahl an Lymphgefäßen zu bestimmen, wird die Konnektivität des Lymphgefäßnetzwerks abgeschätzt.

Dieses wird wiederum indirekt über die Anzahl Knotenpunkte ermittelt, die zunächst innerhalb des auszuwertenden Gewebes mit Hilfe des Prinzips des *optical fractionators* gezählt werden (siehe 2.4.2).

2.4.2 Anwendung des *optical fractionator* zur Quantifizierung von Lymphgefäßen in der murinen Lunge

Der *optical fractionator* ist eine gängige stereologische Methode zur Quantifizierung von Objekten in einem beliebig geformten Gewebevolumen [60]. Weil die Lunge zerteilt werden muss, um Morphologie und Anzahl der Lymphgefäße beurteilen zu können, werden durch den Prozess des Schneidens Lymphgefäßknotenpunkte zerteilt und in zwei verschiedenen PCLS in Teilen sichtbar. Dies würde in der Auswertung eine doppelte Zählung dieser Knotenpunkte zur Folge haben. Die Quantifizierung mit Hilfe der Methode des *optical fractionator* verhindert diesen Zählfehler. Des Weiteren kann durch die Methode des *optical fractionators* darauf verzichtet werden, das gesamte Organ auszuwerten. Es reicht, ein angemessen großes Volumen auszuwerten.

Die Methode nutzt randomisiert über das Gewebe verteilte Zählbereiche, in denen auftretende Objekte (z.B. Lymphgefäßknotenpunkte) nach bestimmten Kriterien gezählt werden. Diese Zählbereiche werden als *counting frames* bezeichnet. Da das Verhältnis von quantifiziertem zu nicht-quantifiziertem Gewebe bekannt ist, kann für das gesamte Organ eine Gesamtzahl an Lymphgefäßen berechnet werden. Die errechnete Gesamtzahl an Lymphgefäßen stellt eine Schätzung dar. Dies muss stets beachtet werden.

Im Folgenden sollen einzelne Aspekte des *optical fractionators* zur Quantifizierung von murinen pulmonalen Lymphgefäßen weiter erläutert werden.

Das *counting frame* und die Definition eines Zählereignisses

Das *counting frame* ist ein Rechteck mit gleichbleidender Größenausdehnung in allen drei räumlichen Dimensionen. Seine Größe ergibt sich daraus, wie groß der Anteil des auszuwertenden Gewebes am Gesamtgewebevolumen ist. Die Seiten des Rechtecks bestehen aus zwei grünen Linien (Einschlusslinien) und zwei roten Linien (Ausschlusslinien). Abbildung 6 a zeigt ein solches *counting frame* schematisch im zweidimensionalen Raum. Durch das Durchfokussieren durch das Gewebe entsteht praktisch ein Quader, wie er schematisch in Abbildung 6 b dargestellt ist. In den schematischen Abbildungen ist außerdem ersichtlich, in welchem Bezug ein beliebiges Objekt zum *counting frame* stehen muss, um als Zählereignis zu gelten: Liegt ein Objekt innerhalb des *counting*

frames oder schneidet ein Objekt die grünen Linien, wird es gezählt. Schneidet ein Objekt allerdings eine der roten Ausschlusslinien oder liegt außerhalb des *counting frames*, so gilt es nicht als Zählereignis.

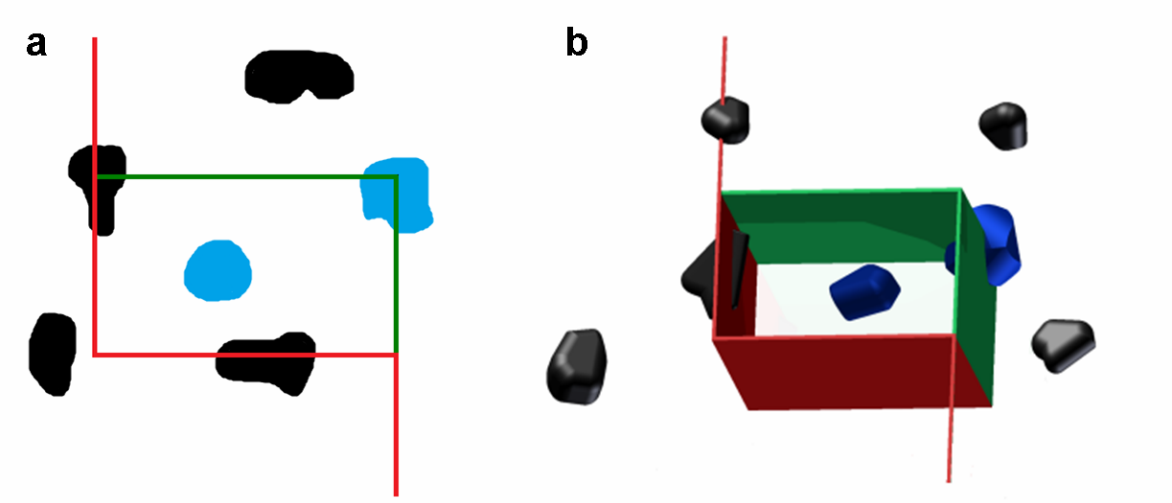

Abbildung 6: **Das *counting frame.*** **a:** Schematische Darstellung eines *counting frames.* Das *counting frame* besteht aus einem Rechteck mit zwei grünen Seiten (Einschlusslinien) und zwei roten Seiten (Ausschlusslinien). Liegt ein Objekt innerhalb des Rechtecks oder schneidet es ausschließlich die grünen Einschlusslinien, so wird es gezählt (blaue Objekte). Liegt ein Objekt außerhalb des Rechtecks oder berührt es eine der Ausschlusslinien, so wird es nicht gezählt (schwarze Objekte). **b:** Dreidimensionale Darstellung eines *counting* frames, die sich beim Durchfokkussieren durch das Präparat ergibt. Wie in Abb. a gelten nur die blauen Objekte als Zählereignisse.

Lymphgefäßknotenpunkte als Zählereignisse und Definition der Valenz eines Lymphgefäßknotenpunktes

Ein Zählereignis entspricht bei der Quantifizierung von Lymphgefäßen einem Lymphgefäßknotenpunkt. Diese Knotenpunkte wiederum werden bezüglich ihrer Valenz unterschieden. Es werden Lymphgefäßverzweigungen gezählt, an denen zwei Lymphgefäße zu einem dritten zusammenlaufen bzw. sich ein Gefäß in zwei neue Gefäße teilt. Ein solcher Knotenpunkt weist die Valenz 3 auf, da dort drei verschiedene Gefäße zusammenlaufen bzw. sich teilen. Mit der Valenz 4 werden Knotenpunkte bezeichnet, wenn dort vier Gefäße aufeinander treffen bzw. sich teilen (Abb. 7). Höhere Valenzen traten in der murinen Lunge bezogen auf das Lymphgefäßnetzwerk nicht auf.

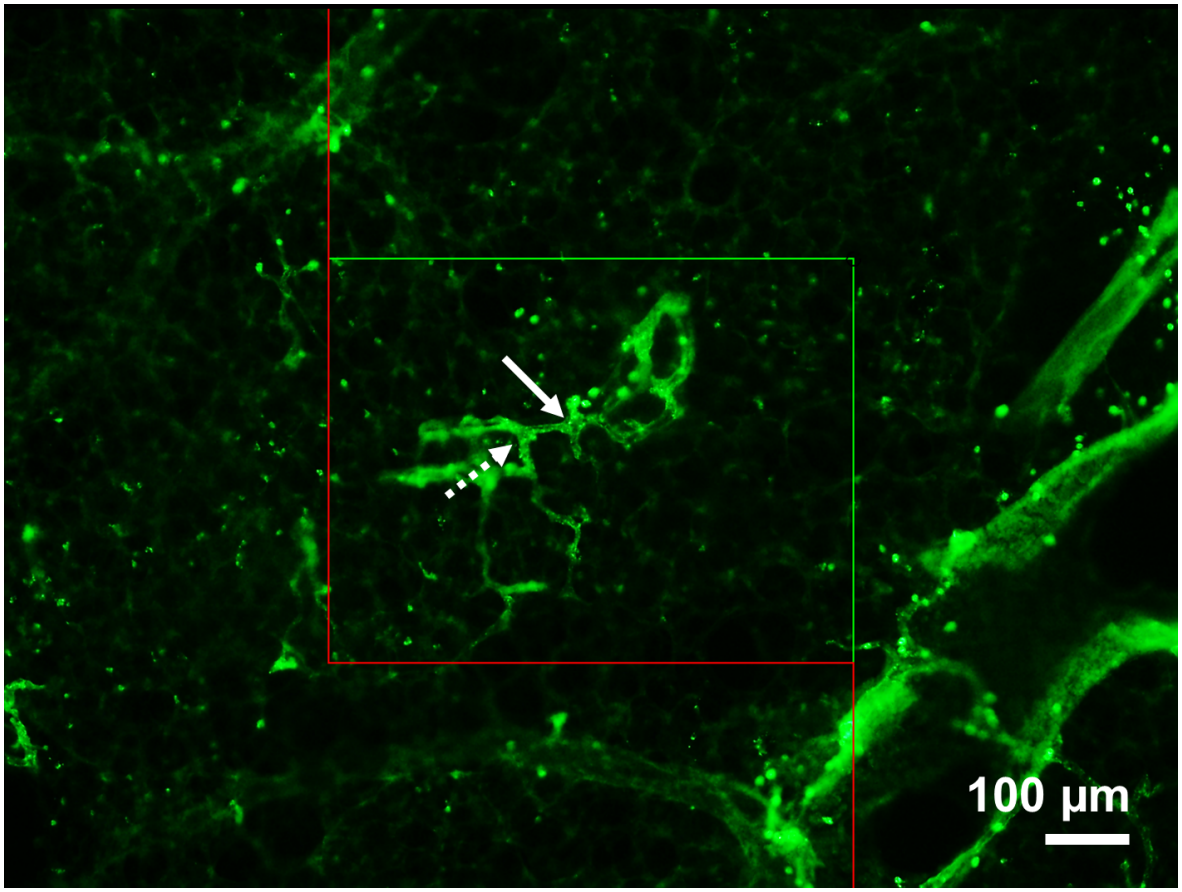

Abbildung 7: **Beispiele für Knotenpunkte mit der Valenz 3 (gestrichelter Pfeil) und der Valenz 4 (durchgezogener Pfeil)**. Immunhistochemie mit Antikörpern gegen CD90.2.

Des Weiteren wurden Lymphgefäßabzweigungen unterschieden, die sich in unmittelbarer Nachbarschaft von α-SMA positiven Zellen von Blutgefäßen und Atemwegen befinden (Nicht-Parenchym-Zählereignis; NP) und solche, die keine enge Beziehung zu diesen Strukturen aufweisen (Parenchym-Zählereignis; P). Dies zeigt Abbildung 8.

Die sich daraus ergebenden Zählereignisse sind in Tabelle 9 aufgeführt.

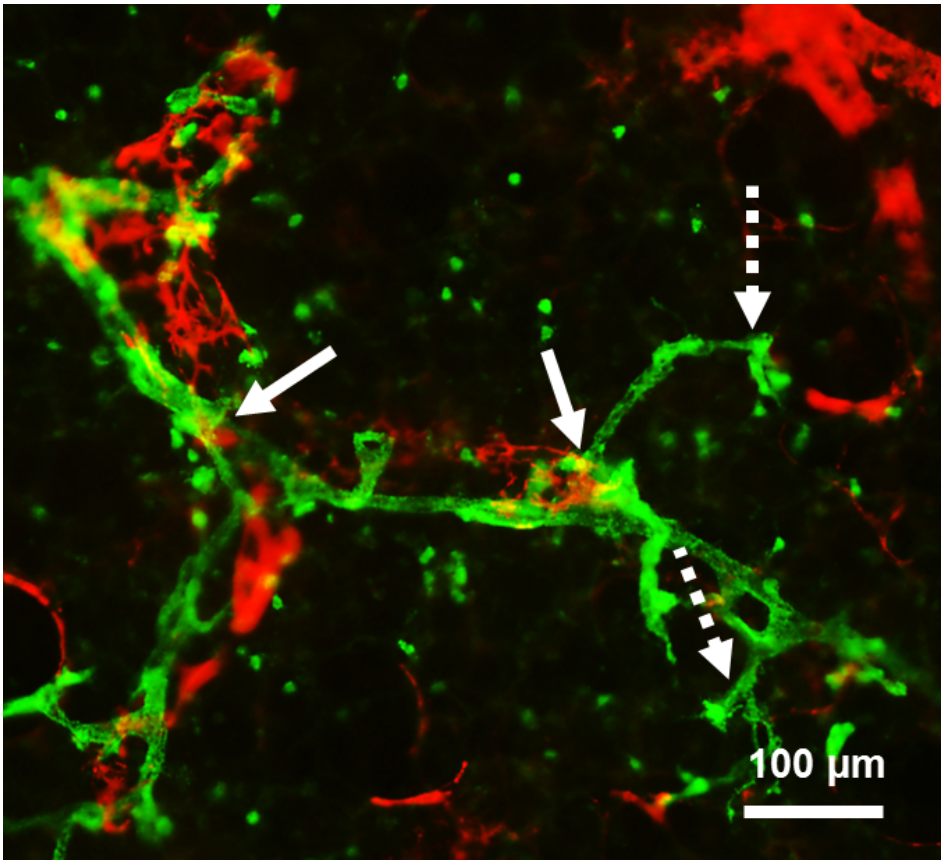

Abbildung 8: **Knotenpunkte mit und ohne Kontakt zu α-SMA positiven Zellen.** Immunhistochemie mit Antikörpern gegen α-SMA (rot) und CD90.2 (grün). Die durchgezogenen Pfeile markieren Knotenpunkte unmittelbar neben α-SMA positiven Zellen (Nicht-Parenchym). Die gestrichelten Pfeile zeigen auf Knotenpunkte ohne Nachbarschaft zu α-SMA positiven Zellen (Parenchym). Zur Übersichtlichkeit sind nicht alle Knotenpunkte markiert, sondern nur einige Beispiele.

Name	beteiligte Lymphgefäße	Lokalisation innerhalb der Lunge
Nicht-Parenchym Val 3 (NPVal3)	3	unmittelbar neben α-SMA positiven Zellen
Nicht-Parenchym Val 4 (NPVal4)	4	unmittelbar neben α-SMA positiven Zellen
Parenchym Val 3 (PVal3)	3	keine Nachbarschaft zu α-SMA positiven Zellen
Parenchym Val 4 (PVal4)	4	keine Nachbarschaft zu α-SMA positiven Zellen

Tabelle 9: **Zählereignisse**

Auswahl der *section sampling fraction (ssf)*, der *area sampling fraction (asf)* und der *height sampling fraction (hsf)*

Das gesamte Organ auszuwerten, ist bezogen auf den immensen Zeitaufwand für einen geringen Zugewinn an Präzision wenig effektiv und bei Anwendung des *optical fractionators* nicht nötig. Aus diesem Grund wird nur eine bestimmte Fraktion des Gewebes quantifiziert. Dabei ist es wichtig, sicherzustellen, dass der zu quantifizierende Gewebeanteil willkürlich gewählt wird.

Section sampling fraction (ssf)

Die *section sampling fraction* beschreibt das Verhältnis von ausgewertetem zu nicht-ausgewertetem Gewebeteil. Für eine ausreichende Präzision bzw. ausreichend viele Zählereignisse reicht es, die Knotenpunkte jedes zweiten PCLS (50 % der gesamten linken Lunge) zu zählen. So kann ein angemessenes Verhältnis von Arbeitsaufwand zu Genauigkeit erreicht werden. Welche 50 % der linken Lunge ausgewertet werden, hängt von der Vollständigkeit der PCLS ab. Durch das Fixier- und Spülverfahren ist in einigen Serien der erste PCLS einer Lunge verloren gegangen. Dadurch kann der erste PCLS einer vollständigen Serie zufällig eine ungerade oder gerade Nummerierung besitzen (randomisierter Aspekt). Je nachdem, ob mit dem ersten oder dem zweiten PCLS begonnen wurde, wurde dann im Folgenden immer die ungerade bzw. die gerade Serie an PCLS gewählt, damit nie zwei direkt aneinander grenzende PCLS ausgewertet werden (systematischer Aspekt). Wenn noch alle PCLS einer Lunge vorhanden waren, wurde stets mit der ungeraden Serie gearbeitet.

Area sampling fraction (asf)

Die *area sampling fraction* beschreibt das Verhältnis von Gewebefläche, die gezählt wurde, zur restlichen Fläche des PCLS. Der gesamte PCLS wurde als potentiell auszuwertendes Gewebe betrachtet (*area of intrest*), über das randomisiert ein Gitternetzwerk gelegt wird. Die *area sampling fraction* ist definiert als ein bestimmter Anteil des Gitternetzwerk-Quadrats. Abbildung 9 zeigt schematisch einen PCLS mit darüber gelegtem Gitternetzwerk, bei dem die auszuzählende Fläche in Rot markiert ist. Das Verhältnis der roten Fläche zur weißen Fläche stellt die *area sampling fraction* dar. In der praktischen Durchführung ist die *area sampling fraction* das Verhältnis des Gewebevolumens, das während des Zählvorgangs innerhalb der *counting frames* liegt, zum restlichen Gewebe des PCLS.

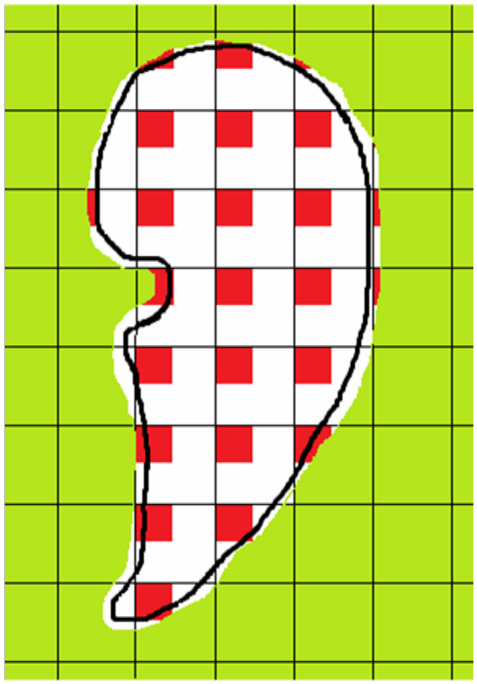

Abbildung 9: **Gitternetzwerk und *area sampling fraction.*** Alles außer der *area of interest* wird von der Auswertung ausgeschlossen (grüner Bereich). Das Gitternetzwerk (schwarz) wird randomisiert über den PCLS positioniert. Durch die festgelegte *area sampling fraction* entstehen entsprechend große Bereiche, die der Auswertung zugeführt werden (rot).

Height Sampling fraction (hsf)

Die *height sampling fraction* legt fest, in welcher Höhe auf der z-Achse innerhalb des 200 µm dicken PCLS gezählt wird. Grundsätzlich wird von einer homogenen Verteilung der Zählereignisse innerhalb der Lunge ausgegangen, sodass theoretisch die gesamte Höhe des PCLS ausgezählt werden kann. Dennoch sind bei der Auswahl der *height sampling fraction* verschiedene Dinge zu berücksichtigen:

1. Durch das ungleichmäßige Schrumpfen der PCLS zwischen den zwei Deckgläschen durch Trocknen des Eindeckmediums Mowiol haben einige PCLS-Bereiche eine kleinere Ausdehnung in der z-Achse als andere.
2. Des Weiteren ist davon auszugehen, dass die PCLS beim Schrumpfen ungleichmäßig in der z-Achse gestaucht werden. Dies führt dazu, dass es zu einer unterschiedlich starken Konzentration der Zählereignisse innerhalb des Gewebes kommt.
3. Schließlich können beim Schneiden der PCLS Strukturen an den Schnittkanten zerstört werden oder verloren gehen, sodass sie nicht mehr erfasst werden können.

Für die konkrete Auswahl siehe Abschnitt 3.3.4 im Ergebnisteil.

Coefficient of error (CE) und *coefficient of variance (CV)*

Der *coefficient of error (CE)* beschreibt die Genauigkeit einer Quantifizierungsmethode, d.h. mit ihm lässt sich abschätzen, wie groß der methodische Fehler ist, der bei Anwendung des *optical fractionator* entsteht.

Errechnet wird der *coefficient of error* mit folgender Formel nach Dorph-Petersen et. al. [28], wobei $\sum Q^-$ der Summe aller Zählereignisse entspricht:

$$CE(\sum Q^-) = \frac{\sqrt{\sum Q^- + \frac{1}{240} \cdot (3 \cdot (\sum (Q^- \cdot Q^-) - \sum Q^-) - 4 \sum (Q^- \cdot Q^{-+1}) + \sum (Q^- \cdot Q^{-+2}))}}{\sum Q^-} \tag{1}$$

Um zu gewährleisten, dass der methodische Fehler nicht zu hoch ist, wird die *area sampling fraction* immer so gewählt, dass mindestens 100 Zählereignisse auftreten. So kann ein *CE* von etwa 10 % oder weniger erreicht werden. Dies ist notwenidig, da der methodische Fehler nicht größer als die biologische Variabilität werden darf, die aber im Normalfall deutlich größer als 10 % ist.

Für die spezielle Auswahl der *area sampling fraction* zur Quantifizierung von Lymphgefäßen in der murinen Lunge siehe auch Abschnitt 3.3.

Neben dem *coefficient of error* wurde auch der *coefficient of variance (CV)* berechnet. Dieser beschreibt die Streuung von Daten um den Mittelwert. Die *CV* beschreibt die Variabilität einer Gruppe von Individuen im Vergleich zu anderen Gruppen von Individuen. Er berechnet sich aus dem Quotienten von Standardabweichung (*SD*) und Mittelwert (*mean*) einer Versuchsgruppe:

$$CV = SD/\text{mean} \tag{2}$$

Konzept der *height sampling fraction (hsf)* und der Q^-*-weighted mean thickness*

Die *height sampling fraction* beschreibt die Höhe auf der z-Achse innerhalb eines PCLS, auf der Objekte gezählt werden. Bei der Fixierung und nach dem Eindecken der PCLS kommt es zu einer ungleichmäßigen Schrumpfung des Gewebes, sodass die Ausdehnung des PCLS entlang der z-Achse unregelmäßig sein kann. Dies beeinflusst die Dichte der Zählereignisse, da in einem Areal mit stärkerer Schrumpfung mehr Zählereignisse pro Volumen auftreten. Um dies zu berücksichtigen, kommt die sogenannte Q^-*-weighted mean thickness (*$\bar{t}_{Q^-}$) zur Anwendung.

$\bar{t}_{Q^-}$ ergibt sich aus der Summe aller Produkte von aufgetretenen Zählereignissen q^- mit

der dort gemessenen lokalen Dicke t geteilt durch die Summe aller Zählereignisse q^-. Dabei wird die Valenz der Zählereignisse nicht unterschieden:

$$\bar{t}_{Q^-} = \frac{\sum t \cdot q^-}{\sum q^-} \tag{3}$$

Für die Auswahl und Etablierung der *height sampling fraction* siehe Abschnitt 3.3.

2.4.3 Praktische Durchführung der Quantifikation mit Hilfe des *optical fractionator*

Für die Auszählung der Lymphgefäße ist die Software newCAST verwendet worden, mit deren Hilfe eine randomisierte Auswahl der Zählareale erfolgen kann. Dafür wurde der PCLS zu Beginn einer Zählung unter dem 4x-Objektiv umfahren, markiert und das Areal außerhalb des PCLS für die Zählung ausgeschlossen. Die *disector* Höhe wurde gewählt und auf das 10x-Objektiv gewechselt, da in dieser Vergrößerung die Lymphgefäßknotenpunkte optimal beurteilbar sind. Zu Beginn des Zählvorgangs wurde je nach Gruppe die vorher in einer Pilotstudie ermittelte und ausreichende *area sampling fraction* für die Zählung gewählt (siehe Abschnitt 3.3, Tabelle 10). Durch das Programm wurde dann randomisiert das Raster über die *area of interest* gelegt und die sich daraus ergebenden *counting frames* gleichmäßig über das Gewebe verteilt. Das *counting frame* wurde auf eine Größe von 20 % des Gesamtbildschirms eingestellt. Die einzelnen *counting frames* wurden manuell ausgezählt. Dazu wurde durch die gesamte z-Achse des PCLS hindurch fokussiert. Alle Knotenpunkte wurden gezählt, die die in Abschnitt 2.4.2 aufgelisteten Kriterien erfüllten und sich innerhalb der *hight sampling fraction* (> 10 µm bis < 30 µm) befanden. Weil einzelne Knotenpunkte je nach ihrer Ausrichtung im Präparat innerhalb mehrerer Fokusebenen liegen können, werden diese nur dann gezählt, wenn diejenige Abzweigung scharf eingestellt ist, die den kleinsten Winkel zwischen den beiden abzweigenden Gefäßen aufweist. Abbildung 10 zeigt eine Serie unterschiedlicher Fokusebenen beim Durchfokussieren des PCLS. Traten in einem *counting frame* ein oder mehrere Zählereignisse auf, wurde die Gesamthöhe des PCLS in diesem Bereich zur Errechnung der Q^-*-weighted mean thickness* gemessen. Dazu wurde der Abstand zwischen Beginn und Ende des Gewebes auf der z-Achse gemessen. In dieser Weise wurden alle von newCAST vorgegebenen *counting frames* eines PCLS bearbeitet.

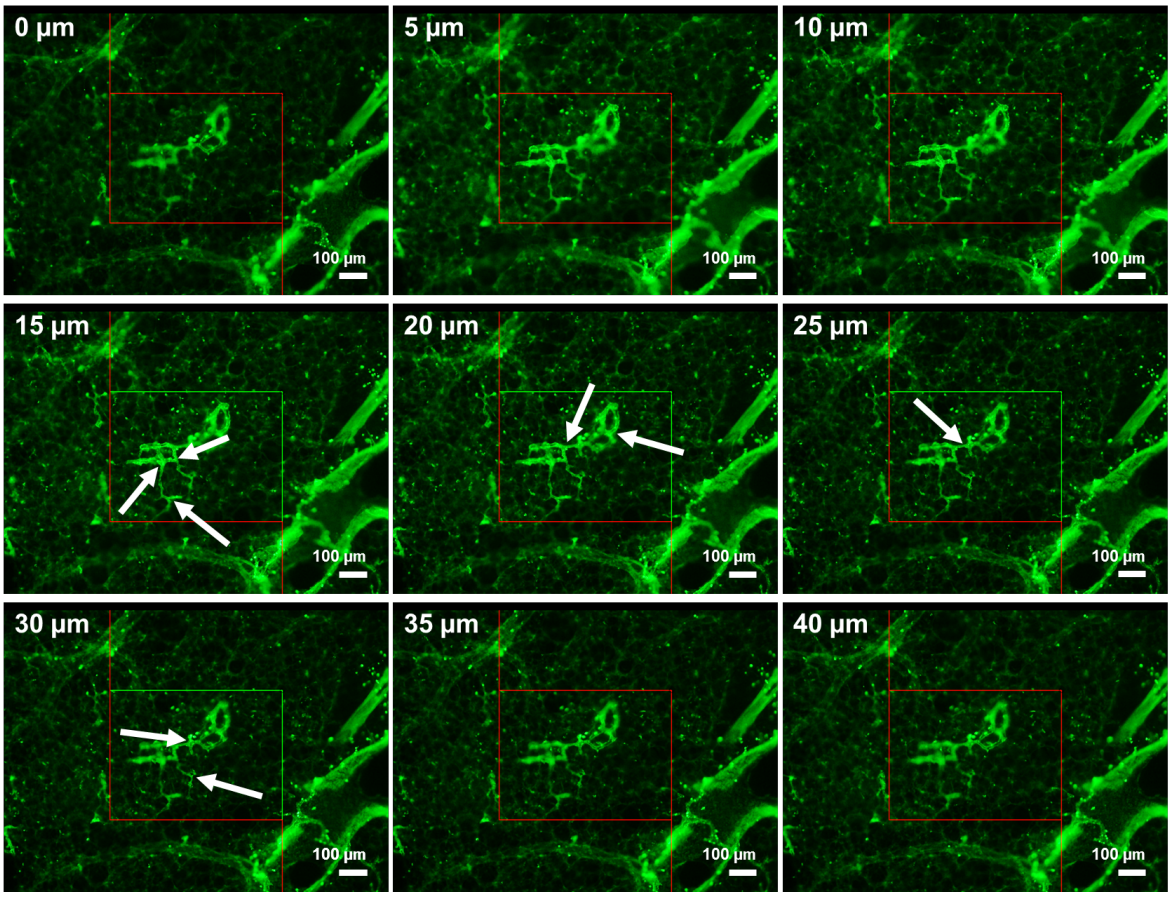

Abbildung 10: **Abbildungen der unterschiedlichen Fokusebenen einer Lokalisation des PCLS.** Immunhistochemie mit Antikörpern gegen CD90.2. Die Aufnahmen wurden im Abstand von 5 µm auf der z-Achse angefertigt. Die mit einem Pfeil markierten Knotenpunkte stellen ein Zählereignis dar.

2.4.4 Abschätzung der Gesamtzahl an Lymphgefäßen in einer murinen Lunge

Das erhaltene Zählergebnis gibt noch nicht die konkrete Zahl an Lymphgefäßen in einer Lunge an, sondern die Zahl der Lymphgefäßknotenpunkte in einem bestimmten Anteil des Gewebes. Um nun die Gesamtzahl der Lymphgefäße im gesamten Organ abzuschätzen, müssen verschiedene Berechnungen durchgeführt werden.

Bezogen auf das Lymphgefäßknotenpunkt-Segment-System, ist es wichtig zu berücksichtigen, dass sich die Anzahl der Lymphgefäße bzw. die Verbindungen zwischen zwei Knotenpunkten von der Anzahl der Gefäßsegmente in einem Knotenpunkt-Segment-Netzwerk unterscheidet. Aus einem neuen Lymphgefäß können ein aber auch mehrere neue Segmente entstehen, je nachdem wie sie an das bestehende Netzwerk angeknüpft wird (Abb. 11). Dies muss bei der Berechnung der Gesamtzahl an Lymphgefäßen berücksichtigt werden.

	Anzahl der Knotenpunkte n = 3	n = 4	$\sum \frac{n-2}{2} \cdot P_n$	Anzahl der Lymphgefäße
	0	0	0	1
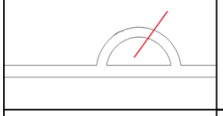	2	0	1	2
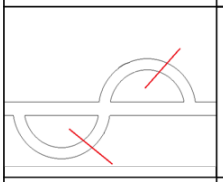	2	1	2	3
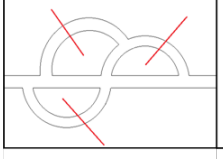	4	1	3	4

Abbildung 11: **Das Knotenpunkt-Segment-Netzwerk nach Løkkegard et. al. [76]** Die roten Striche trennen jeweils zwei Segmente. P_n ist die Anzahl der Knotenpunkte mit der Valenz n. n entspricht der Anzahl an Lymphgefäßen, die sich an einem Knotenpunkt teilen bzw. zusammenlaufen.

Mit folgender Gleichung wird aus der Anzahl der gezählten Knotenpunkte errechnet, wie viele Lymphgefäße sich innerhalb des ausgewerteten Gewebevolumens befinden [76]:

$$Q^{-} = \sum \left(\frac{n-2}{2} \cdot P_n \right) + 1 \tag{4}$$

Q^{-} gibt also die Summe aller Zählereignisse (Lymphgefäßknotenpunkte) an, die innerhalb des ausgewerteten Gewebes auftreten. Dabei ist P_n die Anzahl der Knotenpunkte mit der Valenz n. Die Valenz n bezeichnet dabei, wie viele Lymphgefäße sich an diesem Knotenpunkt teilen bzw. zusammenlaufen. Der Divisor 2 berücksichtigt die Tatsache, dass ein Segment an beiden Enden gezählt wird, da es an beiden Enden in einem Knotenpunkt endet. Abschließend wird noch ein initiales Gefäß als Start des Netzwerkes hinzu addiert (+ 1). Abbildung 11 zeigt dies graphisch und als Zahlenbeispiel.

Um nun die Anzahl der Lymphgefäße in der gesamten linken Lunge zu bestimmen, wird die mit Gleichung 4 errechnete Anzahl an Lymphgefäßen auf die gesamte Lunge bezogen. Dies geschieht mit Gleichung 5, die unter der Voraussetzung angewendet werden kann, dass die Zählereignisse gleichmäßig über das Organ verteilt sind [76].

$$N(lv) = \frac{1}{ssf} \cdot \frac{1}{asf} \cdot \frac{\bar{t}_{Q-}}{hsf} \cdot Q^{-} \tag{5}$$

Dabei ist $N(lv)$ die geschätzte Anzahl der gesamten Lymphgefäße der gesamten linken Lunge. $\frac{1}{ssf}$ ist der Kehrwert der *section sampling fraction*, der 2 ist, da 50 % einer linken Lunge ausgewertet werden $\left(\frac{1}{ssf} = \frac{1}{0{,}5} = 2\right)$. $\frac{1}{asf}$ ist der Kehrwert der *area sampling fraction* und somit je nach Versuchsgruppe unterschiedlich (z.B. bei den Versuchsgruppen unter hypoxischen Bedingungen $\frac{1}{0{,}03} = 33\frac{1}{3}$). Die Q^{-}*-weighted mean thickness* $(\bar{t}_{Q-})$ wird geteilt durch die *hight sampling fraction*, die sich aus der *disector* Höhe (10 µm - 30 µm) ergibt und deshalb 20 µm beträgt.

Errechnen von *N(lv)*

Die Anzahl der Zählereignisse mit der dazugehörigen lokalen Dicke des PCLS werden getrennt nach ihrer Valenz in einer Excel-Tabelle festgehalten (Abb. 12). Dann werden die Werte in die oben aufgeführten Gleichungen eingesetzt und die geschätzte Anzahl an Lymphgefäßen einer linken Lunge berechnet. Abschließend wird auf eine ganze Zahl gerundet.

Valenz 3 Nicht-Parenchym

i	q-(t)	t	q-(t) x t
1	2	70	140
2	3	80	240
3	2	79	158
4	4	73	292
5	3	65	195
6	1	80	80
7	1	57	57
8	1	62	62
9	1	50	50
10	1	65	65
11	1	63	63
12	1	45	45
13	1	60	60
14	1	75	75
15	1	88	88
16	2	81	162
17	2	87	174
18	3	88	264
19	1	81	81
20	4	72	288
21	2	61	122
22	3	72	216
23	2	73	146
24	1	64	64
25	1	56	56
26	1	71	71
27	1	70	70
28	1	68	68
29	1	87	87
30	1	89	89
31	1	89	89
32	1	86	86
33	1	75	75
34	1	67	67
35	2	62	124
36	2	84	168
37	3	71	213
38	1	58	58
39	1	57	57
40	1	79	79
41	1	75	75
42	1	71	71
	66		4790

Valenz 4 Nicht-Parenchym

i	q-(t)	t	q-(t) x t
1	1	62	62
2	3	65	195
3	1	52	52
4	2	75	150
5	1	81	81
6	2	72	144
7	1	73	73
8	1	74	74
9	2	70	140
10	1	92	92
11	1	79	79
12	1	58	58
13	1	57	57
14	1	79	79
15	1	84	84
16	1	76	76
17	1	82	82
18	1	58	58
19	1	77	77
20	1	66	66
21	1	78	78
22	1	104	104
23	2	68	136
	29		2097

Gesamt	
t(Q-)	72,3278689
Q-	76,5
N(LV)	18443,6066

Valenz 3 Parenchym

i	q-(t)	t	q-(t) x t
1	1	80	80
2	1	68	68
3	1	57	57
4	1	65	65
5	3	63	189
6	1	87	87
7	1	67	67
8	1	96	96
9	1	79	79
10	1	71	71
11	2	58	116
12	1	57	57
13	2	75	150
14	1	57	57
15	1	80	80
16	1	53	53
17	1	85	85
18	1	73	73
19	1	51	51
20	4	89	356
	27		1937

Abbildung 12: **Beispielhafte Tabelle mit Zählereignissen und Zwischenergebnissen.**

Beispielrechnung

Für die Beispielrechnung sind die Werte aus der in Abbildung 12 gezeigten Tabelle verwendet worden.

$$\bar{t}_{Q^-} = \frac{\sum t \cdot q^-}{\sum q^-} = \frac{(t \cdot q^-)_{NPVal3} + (t \cdot q^-)_{PVal3} + (t \cdot q^-)_{NPVal4}}{q^-_{NPVal3} + q^-_{PVal3} + q^-_{NPVal4}}$$

$$\bar{t}_{Q^-} = = \frac{(4790 + 1937 + 2097)}{(66 + 27 + 29)} = 72,328$$

$$Q^- = \sum \left(\frac{n-2}{2} \cdot P_n \right) + 1 = \left(\frac{3-2}{2} \cdot P_{NPVal3} \right) + \left(\frac{4-2}{2} \cdot P_{NPVal4} \right) + \left(\frac{3-2}{2} \cdot P_{PVal3} \right) + 1$$

$$Q^- = \left(\frac{1}{2} \cdot 66 \right) + (1 \cdot 29) + \left(\frac{1}{2} \cdot 27 \right) + 1 = 76,5$$

$$N(lv) = \frac{1}{ssf} \cdot \frac{1}{asf} \cdot \frac{\bar{t}_{Q-}}{hsf} \cdot Q^- = \frac{1}{0,5} \cdot \frac{1}{0,03} \cdot \frac{72,328}{20} \cdot 76,5 = 18444$$

Die Anzahl an Lymphgefäßen in dieser Beispielrechnung beläuft sich auf 18444 Gefäße in dieser linken Lunge. Für die Bezeichnung NPVal3, NPVal4, und PVal3 siehe Tabelle 9.

2.4.5 Abschätzen des Verzweigungsgrades des Lymphgefäßsystems

Um eine Veränderung des Verzweigungsgrades des Lymphgefäßnetzwerkes zu beurteilen, werden die gezählten Knotenpunkte als einzelne Partikel verstanden, sodass für Q^- die Anzahl der Zählereignisse einer bestimmten Valenz in die Gleichung eingesetzt werden kann. Daraus ergibt sich die Anzahl an Knotenpunkten mit einer bestimmten Valenz in der gesamten Lunge, was einen Hinweis darauf geben kann, ob der Verzweigungsgrad des Netzwerkes zunimmt.

$$\bar{t}_{Q^-} = \frac{\sum t \cdot q^-}{\sum q^-} = \frac{(t \cdot q^-)_{NPVal3} + (t \cdot q^-)_{PVal3} + (t \cdot q^-)_{NPVal4}}{q^-_{NPVal3} + q^-_{PVal3} + q^-_{NPVal4}}$$

$$\bar{t}_{Q^-} = \frac{(3611 + 1571 + 320)}{(41 + 19 + 4)} = 85,969$$

$$Q^-_{NPVal4} = 19$$

$$N(NPVal_4) = \frac{1}{ssf} \cdot \frac{1}{asf} \cdot \frac{\bar{t}_{Q-}}{hsf} \cdot Q^- = \frac{1}{0,5} \cdot \frac{1}{0,10} \cdot \frac{85,969}{20} \cdot 19 = 1633,4$$

Die mittlere Anzahl an Knotenpunkten in unmittelbarer Nachbarschaft zu glatten Muskelzellen mit der Valenz 4 (NPVal4) beläuft sich also auf 1633 in einer linken Lunge.

2.5 Statistische Auswertung

Die Werte im Rahmen der Quantifizierung der pulmonalen Lymphgefäße werden als Mittelwerte angegeben, in eckigen Klammer folgen jeweils Minimum und Maximum sowie *coefficient of variance (CV)* und *coefficient of error (CE)*.

Für die statistische Auswertung der Stichproben wurde der nicht-parametrische Kruskal-Wallis-Test und der Mann-Whitney U-test verwendet. Für beide erfolgte die Berechnung mit Hilfe des Statistikprogramms R. Das Signifikanzniveau liegt bei $p = 0{,}05$.

3 Ergebnisse

3.1 Markierung von α-SMA in Arterien der murinen Lunge unter normoxischen Bedingungen, bei normobarer Hypoxie mit 10 % O_2 und bei einer akuten allergischen Atemwegsentzündung

3.1.1 Markierung von α-SMA in Arterien der murinen Lunge unter normoxischen Bedingungen

Arterien verlaufen in der murinen Lunge mit den Atemwegen. Sie sind durch eine charakteristische Verteilung der glatten Muskulatur von Venen und Atemwegen abzugrenzen [73, 99].

Hilusarterien und größere Arterien imponieren durch ihren dichten, lückenlosen Mantel aus α-SMA positiven Zellen (Abb. 13 a, b und c). Innerhalb der Muskelschicht sind einzelne α-SMA positive Zellen oder Zellkerne nicht sicher abgrenzbar. Sinkt der Gefäßdurchmesser, besitzen die Arterien zunehmend weniger α-SMA positive Zellen, sodass sich einzelne Zellen und auch Zellkerne besser abgrenzen lassen (Pfeile in Abb. 13 g).

Kleine Arterien lassen sich weiterhin in zwei Gruppen einteilen: Bei einem Teil kommt es zu einer abrupten Abnahme der α-SMA positive Zellen (Abb. 13 d), bei dem anderen Teil dagegen nimmt die Dichte der α-SMA positiven Markierung langsamer ab (Abb. 13 e). In dem Gefäßbereich, an dem die α-SMA positiven Zellen stark abgenommen haben, können die Arterien anhand ihrer α-SMA Markierung nicht mehr sicher von Venen unterschieden werden (Abb. 13 h und i).

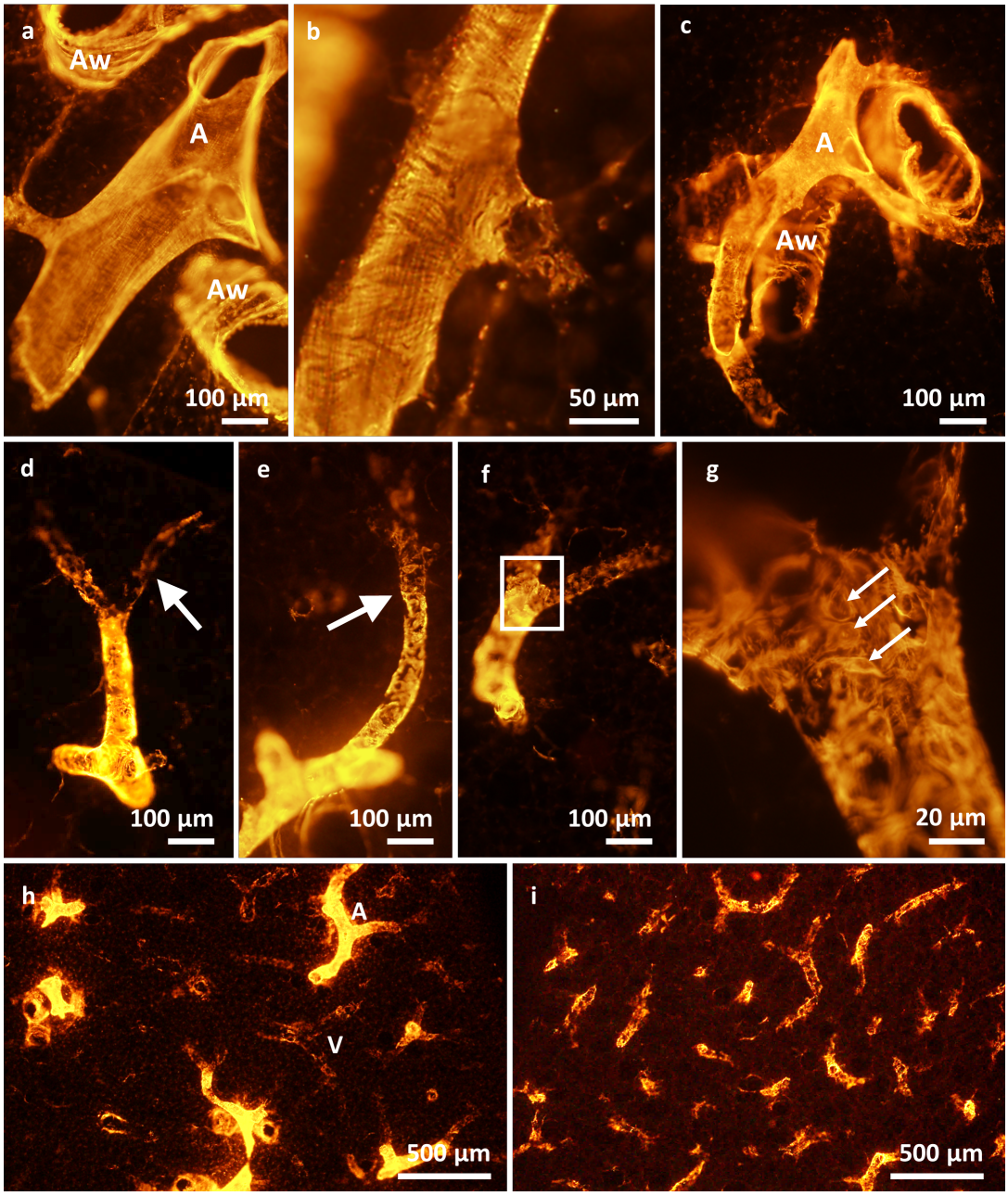

Abbildung 13: **Arterien in der murinen Lunge unter normoxischen Bedingungen.** Immunhistochemie mit Antikörpern gegen α-SMA. **a:** Hilusarterie mit einem dichten Mantel aus α-SMA positiven Zellen (A). Angrenzend hilusnahe Atemwege (Aw) **b:** Große Arterie mit dichter α-SMA Markierung. **c:** Kleinere Arterie (A) in Begleitung eines Atemwegs (Aw) mit weiterhin vielen α-SMA positiven Zellen. **d:** Kleine Arterie mit abrupt endenden α-SMA positiven Zellen. Der Pfeil zeigt auf den Teil der Arterie, ab dem die α-SMA positiven Zellen stark vermindert sind. **e:** Kleine Arterie, bei der die α-SMA positiven Zellen langsam weniger werden. Der Pfeil zeigt auf den Teil der Arterie, ab dem die α-SMA positiven Zellen vermindert sind. **f und g:** Das Rechteck in f ist in g vergrößert dargestellt und zeigt den Übergang von vielen zu wenigen α-SMA positiven Zellen in der Arterienwand. Die Umrisse der Zelkerne sind durch fehlende α-SMA Markierung sichtbar (Pfeile). **h:** Übersicht in einem Bereich mit mittelgroßen Gefäßen, sodass Arterien (A) und Venen (V) unterschieden werden können. **i:** Übersicht in einem Bereich mit sehr kleinen Gefäßen. Hier sind Venen und Arterien anhand der α-SMA positiven Zellen nicht mehr voneinander zu unterschieden.

3.1.2 Markierung von α-SMA in Arterien der murinen Lunge bei normobarer Hypoxie mit 10 % O_2

Bereits in der Übersicht über zwei PCLS, in denen die Lungenspitzen von einem normoxisch und einem hypoxisch gehaltenen Tier gegenübergestellt werden, ist zu erkennen, dass die Markierung von α-SMA im Bereich des Gefäßbaums deutlich zunimmt (Abb. 14). Abbildung 14 zeigt zudem, dass sich die Veränderungen in der Markierung von α-SMA vor allem in den distalen, kleinen Gefäßabschnitten abspielen. Die α-SMA positiven Zellen sind in diesem Bereich deutlich vermehrt im Vergleich zur Kontrollgruppe.

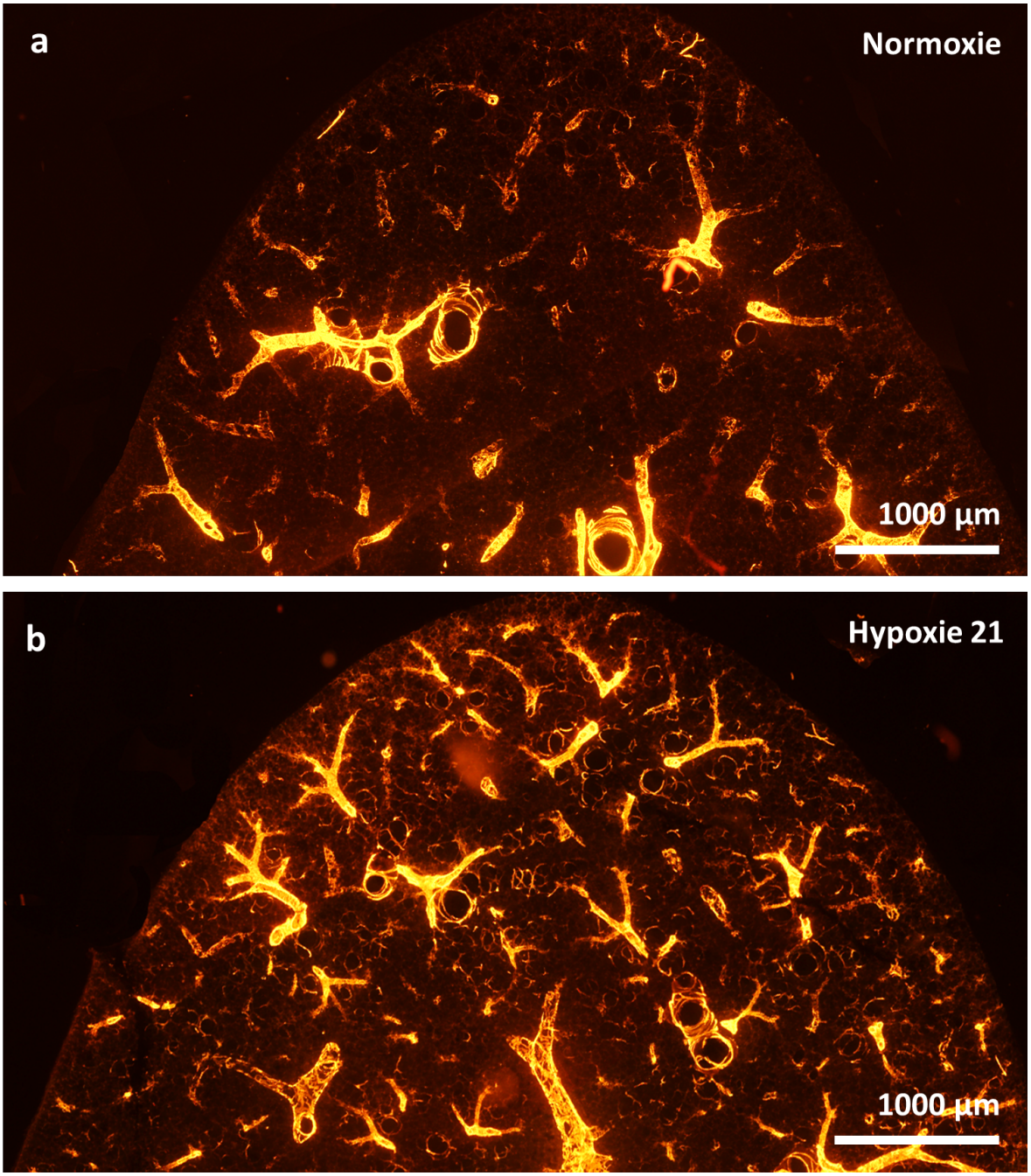

Abbildung 14: **Vergleich der Markierung von α-SMA unter Normoxie und nach 21 Tagen Hypoxie.** Immunhistochemie mit Antikörpern gegen α-SMA. **a:** Lungenspitze einer Maus aus der Gruppe der Kontrolltiere, die bei Normoxie gehalten wurden. **b:** Lungenspitze einer Maus, die 21 Tage unter hypoxischen Bedingungen mit 10 % O_2 gehalten wurde. Im Vergleich zeigt sich eine deutliche Vermehrung der α-SMA positiven Zellen im Bereich der kleinen Gefäße.

In der murinen Lunge zeigen Hilusarterien und größere Arterien unter normobarer Hypoxie mit 10 % O_2 fluoreszensmikroskopisch nur wenig erkennbare Veränderungen (Abb. 15). Nach 21 Tagen kann lediglich eine leichte Zunahme der Zellbreite einzelner Zellen nachgewiesen werden (Pfeile in Abb. 15 e und h), eine Zunahme der Zellzahl ist nicht erkennbar.



Abbildung 15: **Hilusnahe Arterienabschnitte.** Immunhistochemie mit Antikörpern gegen α-SMA. **a-d:** Große Arterien zu den jeweils angegebenen Hypoxiezeitpunkten. Es ist keine Veränderung der α-SMA positiven Zellen erkennbar. **e-h:** Detailaufnahmen der Gefäßwand dieser Arterien zu den jeweils angegebenen Hypoxiezeitpunkten. Auch hier ist keine wesentliche Veränderung der α-SMA Markierung zu erkennen. Die Pfeile verweisen auf einzelne Zellen in der Gefäßwand.

Betrachtet man allerding die distalen Gefäßabschnitte fällt eine deutliche Zunahme der Markierung von α-SMA auf, welche auf eine Zunahme der markierten Zellen zurückzuführen ist. Abbildung 16 und Abbildung 17 zeigen Teile von distalen Gefäßabschnitten, wobei zum einen der Gefäßbereich am Übergang zur spärlichen Muskularisierung und zum anderen der Bereich am Ende der Muskularisierung dargestellt wird. Dabei fällt auf, dass in beiden Fällen der Gefäßdurchmesser dieser Bereiche bei gleichbleibender Dichte der Muskulatur stetig abnimmt. Dies bedeutet, dass die Muskularisierung entlang des Gefäßbaums nach distal fortschreitet.

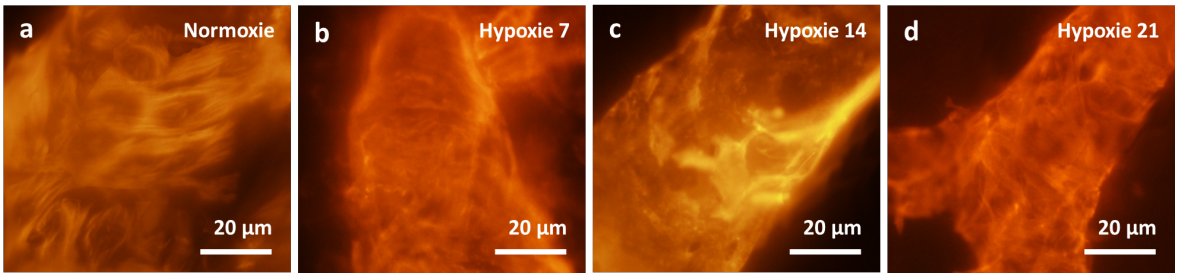

Abbildung 16: **Arterienabschnitte im Bereich vor dem Übergang zum weniger muskularisierten, distalen Gefäßabschnitt.** Immunhistochemie mit Antikörpern gegen α-SMA. Die Dichte der Muskulatur ist unter normoxischen und hypoxischen Bedingungen in diesem Gefäßabschnitt identisch. Allerdings verlagert sich der Übergangsbereich von dichter zu spärlicher Muskularisierung immer weiter nach distal, sodass bei gleichbleibender Muskularisierungsdichte der Gefäßdurchmesser der abgebildeten Gefäße sinkt.

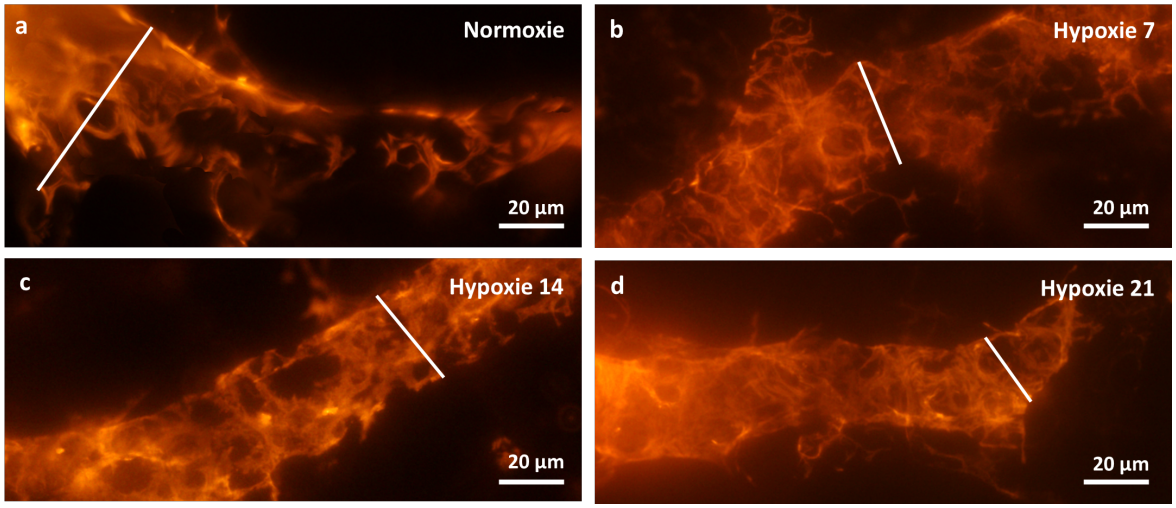

Abbildung 17: **Arterienabschnitte kurz vor Ende der α-SMA Markierung.** Immunhistochemie mit Antikörpern gegen α-SMA. Der gezeigte Gefäßdurchmesser sinkt von Normoxie im Verlauf bis 21 Tage unter hypoxischen Bedingungen, da immer kleinere Gefäßabschnitte α-SMA exprimierende Zellen aufweisen.

Es ist festzustellen, dass bei normobarer Hypoxie mit 10 % O_2 die Markierung von α-SMA der Arterien mit wenig oder gar keinen α-SMA positiven Zellen über einen Zeitraum von 21 Tagen stetig zunimmt, sodass mehr kleinere Gefäßabschnitte α-SMA positive Zellen zeigen (Abb. 18). Schon nach 7 Tagen unter hypoxischen Bedingungen hat sich die Markierung des α-SMA in kleineren Gefäßabschnitten deutlich vermehrt. Mit zunehmender Hypoxiedauer werden immer kleinere Gefäßabschnitte α-SMA positiv, sodass sich auch zunehmend in subpleuralen Bereichen eine deutliche Markierung von α-SMA zeigt (Abb. 18 c und d).

Der Prozess der zunehmenden Muskularisierung von Arterien unter Hypoxie in der murinen Lunge schreitet kontinuierlich von proximal nach distal am Gefäßbaum voran. Dabei verlagert sich der Übergang zwischen den Gefäßabschnitten mit viel α-SMA positiver Markierung zu dem Teil mit wenig α-SMA positiven Zellen weiter nach distal, da die α-SMA positiven Zellen mit der Zeit auch an immer kleiner werdenden Gefäßen zunehmen. Abbildung 18 e zeigt diesen Prozess schematisch.

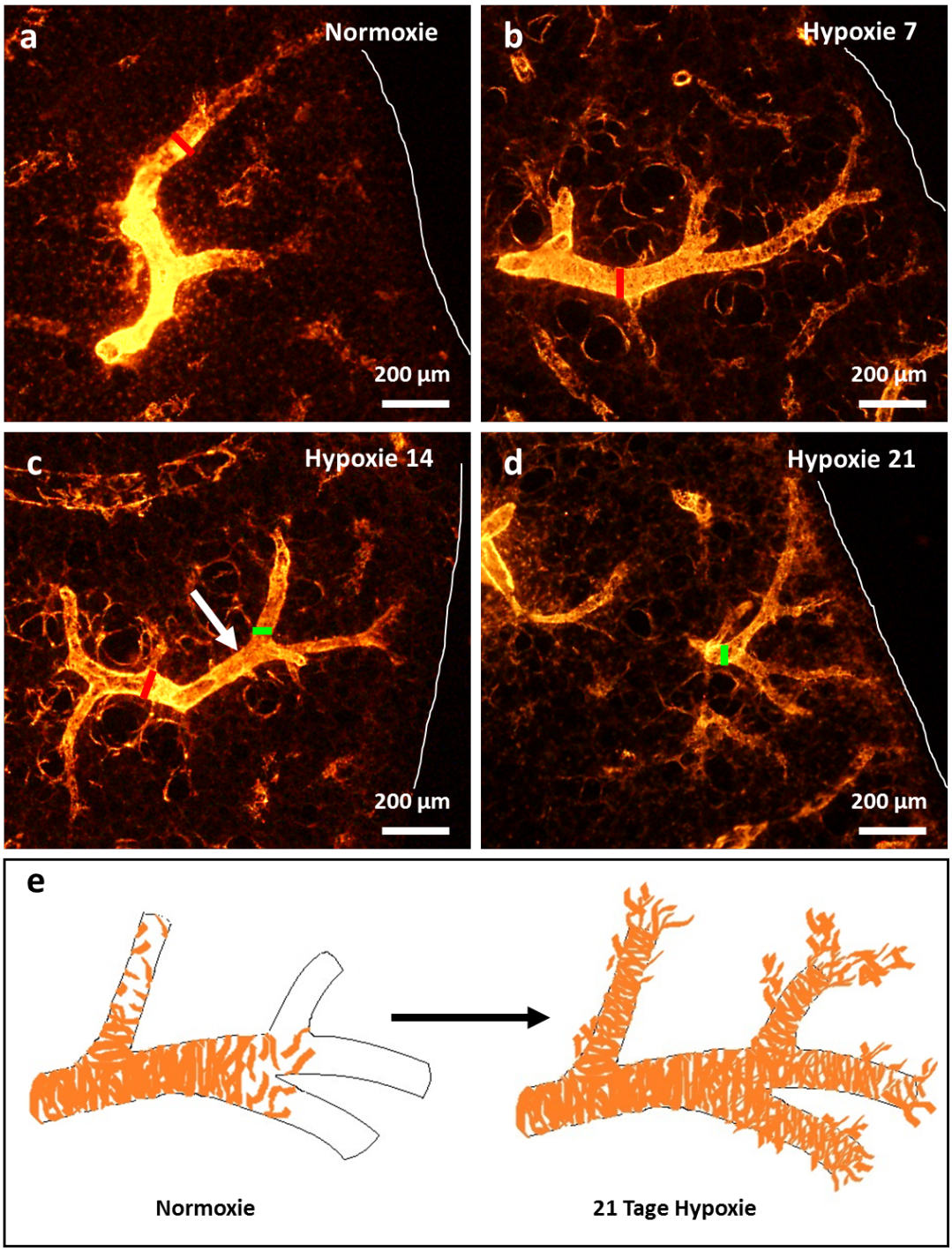

Abbildung 18: **Kontinuierliche Zunahme der α-SMA positiven Zellen an Arterien von proximal nach distal.** Immunhistochemie mit Antikörpern gegen α-SMA. Über einen Zeitraum von 21 Tagen Hypoxie zeigt sich eine deutliche Veränderung der α-SMA positiven Zellen. Die roten Markierungen messen 75 µm, die grünen Markierungen 50 µm. Die weiße Linie beschreibt den Verlauf der Pleura. **a:** Muskularisierung einer Arterie in der murinen Lunge bei Normoxie. **b:** Deutliche Zunahme der α-SMA positiven Zellen in peripheren Abschnitten des Gefäßes schon nach 7 Tagen unter hypoxischen Bedingungen **c:** Weitere Zunahme der α-SMA positiven Markierung in den peripheren Abschnitten des arteriellen Gefäßbaumes bei zunehmender Muskularisierung. **d:** Deutliche Zunahme der α-SMA Markierung in Arterienabschnitten unter der Pleura. **e:** Schematische Darstellung der kontinuierlichen Zunahme der α-SMA positiven Zellen an Arterien von proximal nach distal.

Des Weiteren zeigen sich in allen Lungenabschnitten multiple, stark α-SMA positive Zellarme, d.h. es lassen sich neu α-SMA postiv markierte Zellanteile abgrenzen, die orthogonal oder schräg von der Arterienwand in das umliegende Gewebe zeigen. Welchen Strukturen sie folgen, ist nicht eindeutig erkennbar. Betrachtet man in diesem Zusammenhang die größeren Arterien mit einem dichten Mantel aus Glattmuskelaktin, so fällt auf, dass die orthogonal oder schräg zum Hauptgefäßlumen ausgerichteten Zellausläufer in diesem Abschnitt des Gefäßbaums erst nach 14 Tagen Haltung bei normobarer Hypoxie mit 10 % O_2 auftreten (Kreise in Abb. 19 b). Im Verlauf lässt sich immer weiter distal am neu α-SMA positiven Gefäß eine α-SMA Markierung finden und der Verlauf der Gefäßabzweigung wird über eine längere Strecke sichtbar (Kreis in Abb. 19 c).



Abbildung 19: **Muskularisierung kleiner Gefäßabzweigungen an größeren Arterien.** Immunhistochemie mit Antikörpern gegen α-SMA. **a:** Nach sieben Tagen unter hypoxischen Bedingungen zeigt sich an den Gefäßabschnitten mit dichter Muskulatur noch keine Expression von α-SMA an kleinen arteriellen Gefäßabgängen. **b:** Nach 14 Tagen Hypoxie sind erste kleine Gefäßabzweigungen durch die α-SMA positiven Zellen erkennbar (Kreise) **c:** Fortschreitende Muskularisierung kleiner Gefäße. Die α-SMA positiven Zellen reichen deutlich weiter entlang der kleinen Gefäßabzweigung (Kreis).

Während bei größeren Gefäßen diese Zellarme erst nach längerer Hypoxiedauer zu finden sind, zeigen sie sich in kleinen Gefäßabschnitten mit wenigen α-SMA positive Zellen bereits nach 7 Tagen unter normobarer Hypoxie mit 10 % O_2 (Abb. 20 b). Da sich im Verlauf der Hypoxiezeit der Teil des Gefäßes mit wenig α-SMA positiver Markierung weiter nach distal entlang des Gefäßes verschiebt, sind auch die α-SMA positiven Zellarme an immer kleineren Gefäßen zu finden. Sie nehmen bis zum Zeitpunkt von 14 Tagen Hypoxiedauer deutlich zu und reichen weiter in die Peripherie hinein (Abb. 20 c). Im weiteren Verlauf der Hypoxiedauer zeigen sich keine weiteren Veränderungen.

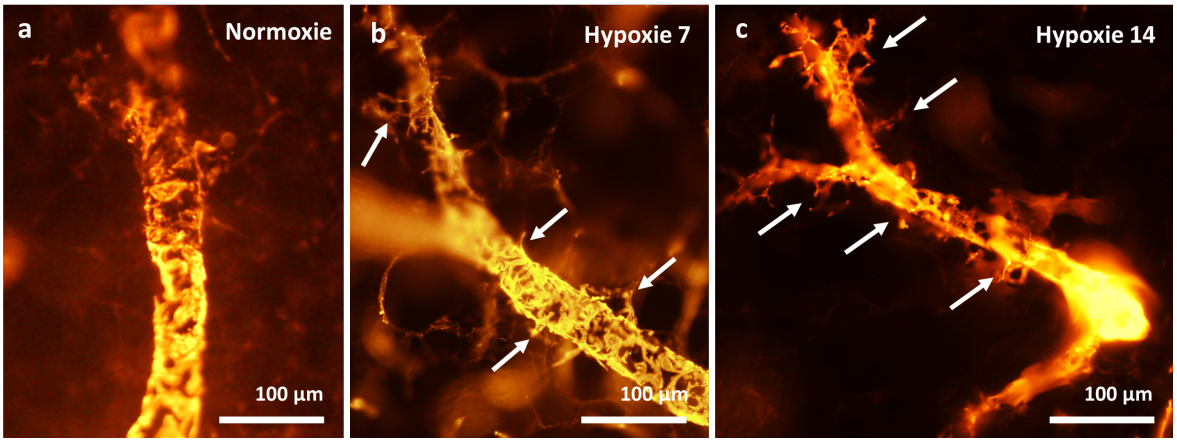

Abbildung 20: **Zellausläufer im Bereich der wenig muskularisierten Arterienabschnitte.** Immunhistochemie mit Antikörpern gegen α-SMA. **a:** Im Gefäßbereich mit diffuser Verteilung der Muskulatur zeigen sich unter normoxischen Bedingunen keine α-SMA markierten Zellausläufer. **b:** Nach sieben Tagen unter hypoxischen Bedingungen lassen sich multiple, deutlich α-SMA positive Zellarme erkennen (Pfeile). **c:** Im Verlauf zeigen sich weiterhin in Anzahl und Länge zunehmende Zellausläufer an immer kleineren Arterien (Pfeile).

Eine weitere Veränderung der Gefäße findet in der Endstrombahn der Arterien statt. Abbildung 21 zeigt die Zunahme der α-SMA positiven Zellen in den Alveolarsepten, die an eine intraacinäre Arterie angrenzen. Bereits nach 7 Tagen normobarer Hypoxie mit 10 % O_2 lässt sich an einigen intraacinären Arterien eine vermehrte α-SMA positive Markierung in den Alveolarsepten nachweisen, die die Alveolen nur unvollständig umschließt (Pfeile in Abb. 21 b und f). Mit zunehmender Hypoxiedauer wird die Markierung im Bereich der Alveolarsepten immer deutlicher und umschließt die Alveolen nach 14 Tagen Hypoxie vollständig (Pfeile in Abb. 21 c und g). Nach 21 Tagen unter hypoxischen Bedingungen sind außerdem deutlich mehr Zellen in den angrenzenden Alveolarsepten α-SMA positiv (Pfeile in Abb. 21 d).

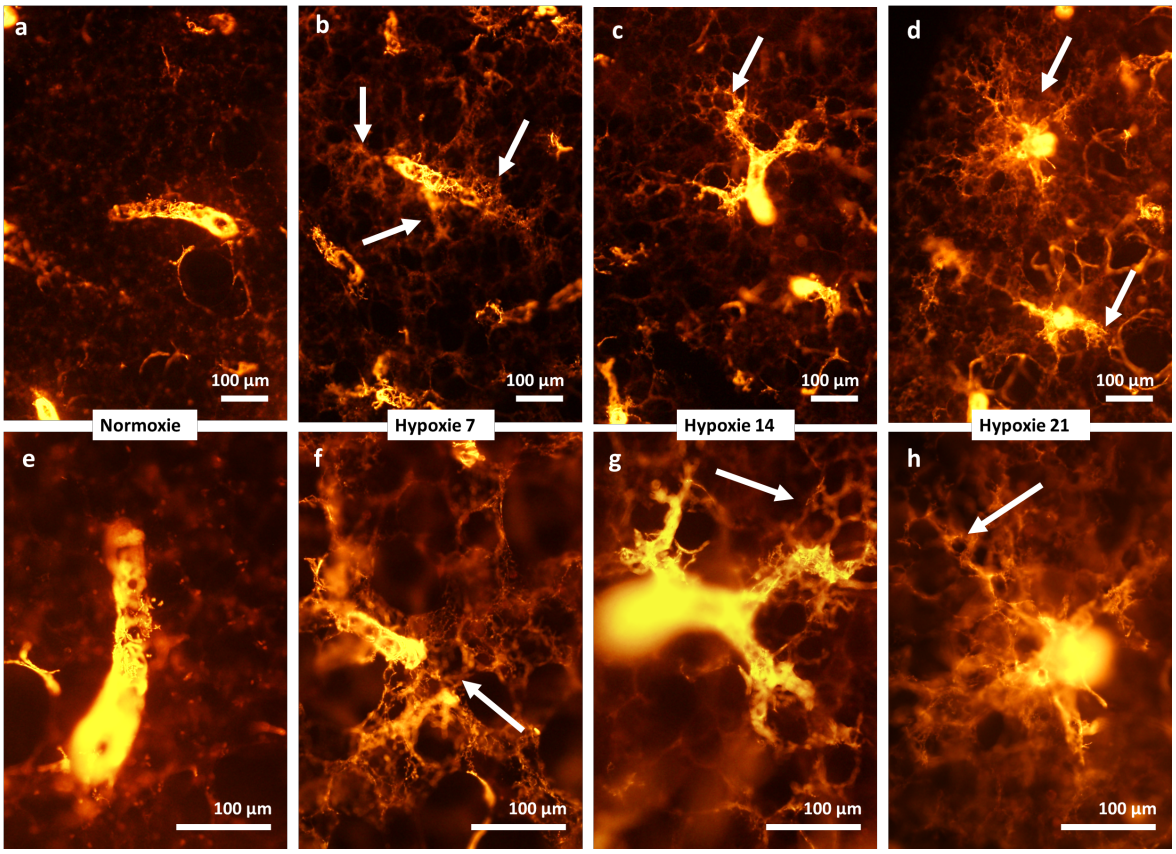

Abbildung 21: **α-SMA positive Zellen in den Alveolarsepten in unmittelbarer Umgebung zu muskularisierten Arterien.** Immunhistochemie mit Antikörpern gegen α-SMA. **a und e:** Unter normoxischen Bedingungen endet die Muskularisierung der intraacinären Arterien abrupt. Nur wenige Ductuli alveolares in der Umgebung weisen eine geringe α-SMA positive Markierung auf. **b und f:** Diffuse Expression von α-SMA in den Alveolarsaepten nach 7 Tagen normobarer Hypoxie (Pfeile). **c und g:** Nach 14 Tagen unter hypoxischen Bedingungen sind einzelne Alveolen vollständig von α-SMA positiven Zellen umschlossen (Pfeile) **d und h:** Die α-SMA positive Markierung der Alveolarsepten setzt sich weiter in das die Arterie umgebende Gewebe fort. Nach 21 Tagen unter normobarer Hypoxie weisen viele intraacinäre Arterien eine α-SMA positive Markierung in ihrer Umgebung auf (Pfeile).

Abbildung 22 zeigt eine konfokalmikroskopische Untersuchung dieser Arterienbereiche nach einer 14-tägigen Haltung unter hypoxischen Bedingungen. Durch die zusätzliche Markierung mit BS-I sind die Endothelien der Kapillaren in den Alveolarsaepten gut erkennbar. In den einzelnen Bildern ist deutlich eine verstärkte Markierung von α-SMA in den Alveolarsepten zu erkennen. Teilweise werden ganze Alveolen vollständig von α-SMA positiven Zellen umschlossen. Auffällig ist, dass die Markierung von der Arterie ausgehend weit in die Peripherie hinein reicht und auch noch mehr als 70 µm vom muskularisierten Gefäß entfernt α-SMA auftritt (gestrichelte Pfeile in Abb. 22). Es ist auszuschließen, dass die Markierung von einer zweiten intraacinären Arterie stammt, da diese Arterien stets in größerem Abstand verlaufen.

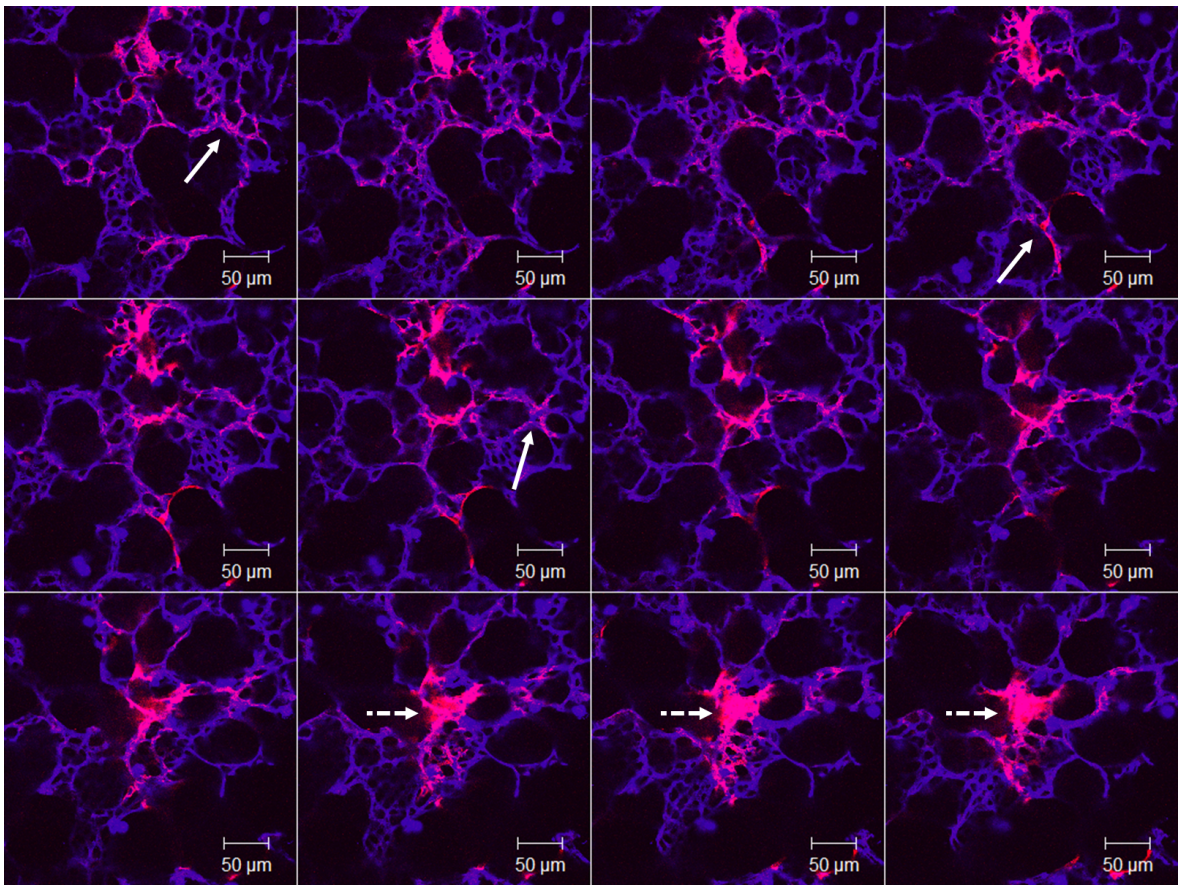

Abbildung 22: **Konfokalmikroskopische Darstellung einer kleinen Arterie kurz vor Ende der α-SMA Markierung des Gefäßes nach 14 Tagen unter hypoxischen Bedingungen.** Immunhistochemie mit Antikörpern gegen α-SMA (rot) und Darstellung der Endothelien mittels Markierung mit BS-I (blau). Die Bildfolge verläuft von links oben nach rechts unten. Die gestrichelten Pfeile markieren das Ende der Arterie. α-SMA positive Zellen treten vermehrt in Alveolarsepten um kleine Arterien auf. Diese α-SMA positive Markierung reicht weiter als 70 µm vom ursprünglichen Gefäß in das umliegenden Lungengwebe (durchgezogene Pfeile).

3.1.3 Markierung von α-SMA in Arterien der murinen Lunge bei einer akuten allergischen Atemwegsentzündung

Im Rahmen einer allergischen Atemwegsentzündung zeigen erst kleine Arterien eine Veränderung in der Markierung für α-SMA. α-SMA positive Zellen reichen weiter nach distal an den Arterien entlang als bei den Kontrolltieren, sodass kleinere Gefäßabschnitte ebenfalls α-SMA positive Zellen besitzen (Abb. 23). Dies hat zur Folge, dass α-SMA positive Zellen in Gefäßen dicht unter der Pleura auftauchen (Pfeile in Abb. 23 b). Wie auch unter hypoxischen Bedingungen, zeigt sich ein kontunierliches Fortschreiten der α-SMA positiven Zellen nach distal ohne Lücken zwischen einzelnen Gefäßabschnitten.

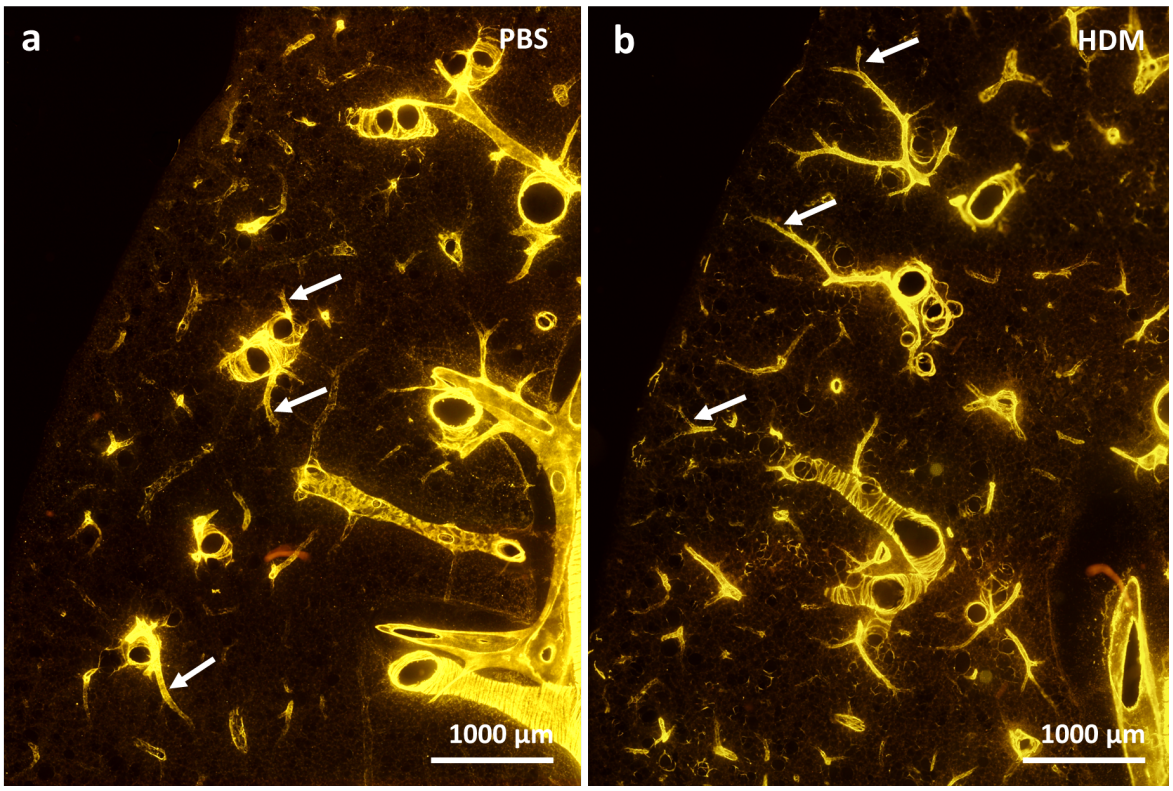

Abbildung 23: **α-SMA positive Zellen in distalen Abschnitten von Arterien.** Immunhistochemie mit Antikörpern gegen α-SMA. **a:** Bei den Kontrolltieren ist die Markierung von α-SMA auf größere Arterien beschränkt (Pfeile). In subpleuralen Bereichen zeigen sich kaum α-SMA positive Zellen. **b:** Im Rahmen einer akuten allergischen Atemwegsentzündung zeigt sich eine deutliche Vermehrung der α-SMA positiven Zellen in der Wand kleinerer Arterien unter der Pleura (Pfeile).

Wie auch bei normobarer Hypoxie mit 10 % O_2 lassen sich bei einer allergischen Atemwegsentzündung im Hilusbereich keine sichtbaren Veränderungen der Markierung von α-SMA an Arterien nachweisen. Wie in den Kontrolltieren weisen die Arterien in den mit HDME stimulierten Tieren eine deutliche α-SMA positive Markierung auf. Die α-SMA positiven Zellen liegen dicht nebeneinander und sind nicht deutlich voneinander abgrenzbar. Eine Veränderung der α-SMA Markierung ist nicht erkennbar (Abb. 24).



Abbildung 24: **Hilusarterien bei akuter allergischer Atemwegsentzündung.** Immunhistochemie mit Antikörpern gegen α-SMA. **a:** Hilusarterie einer Maus der Kontrollgruppe. Das Rechteck markiert den Bereich, der in Abb. b gezeigt wird. **b:** Ausschnitt aus einer Hilusarterie. **c:** Hilusarterie einer Maus mit akuter allergischer Atemwegsentzündung. Es zeigen sich keine sichtbaren Veränderungen der Markierung von α-SMA. Das Rechteck markiert den Bereich, der in Abb. d gezeigt wird. **d:** Der Ausschnitt aus Abb. d zeigt ebenfalls keine wesentlichen Veränderungen der Markierung der α-SMA positiven Zellen im Vergleich zu Abb. b.

Neben einer Ausdehnung der Markierung von α-SMA in distale Gefäßabschnitte zeigen die α-SMA positiven Zellen teilweise eine Veränderung in ihrer Morphologie. Sie liegen dichter nebeneinander (Abb. 25 b) und weisen eine längliche Konfiguration auf (Pfeil in Abb. 25 d). An diesen Arterien mit länglichen α-SMA positiven Zellen befinden sich auch Ansammlungen von CD90.2 positiven Zellen (Abb. 26).

Veränderungen mit in das Parenchym reichenden Zellausläufern wie unter hypoxischen Bedingungen können allerdings nicht beobachtet werden.

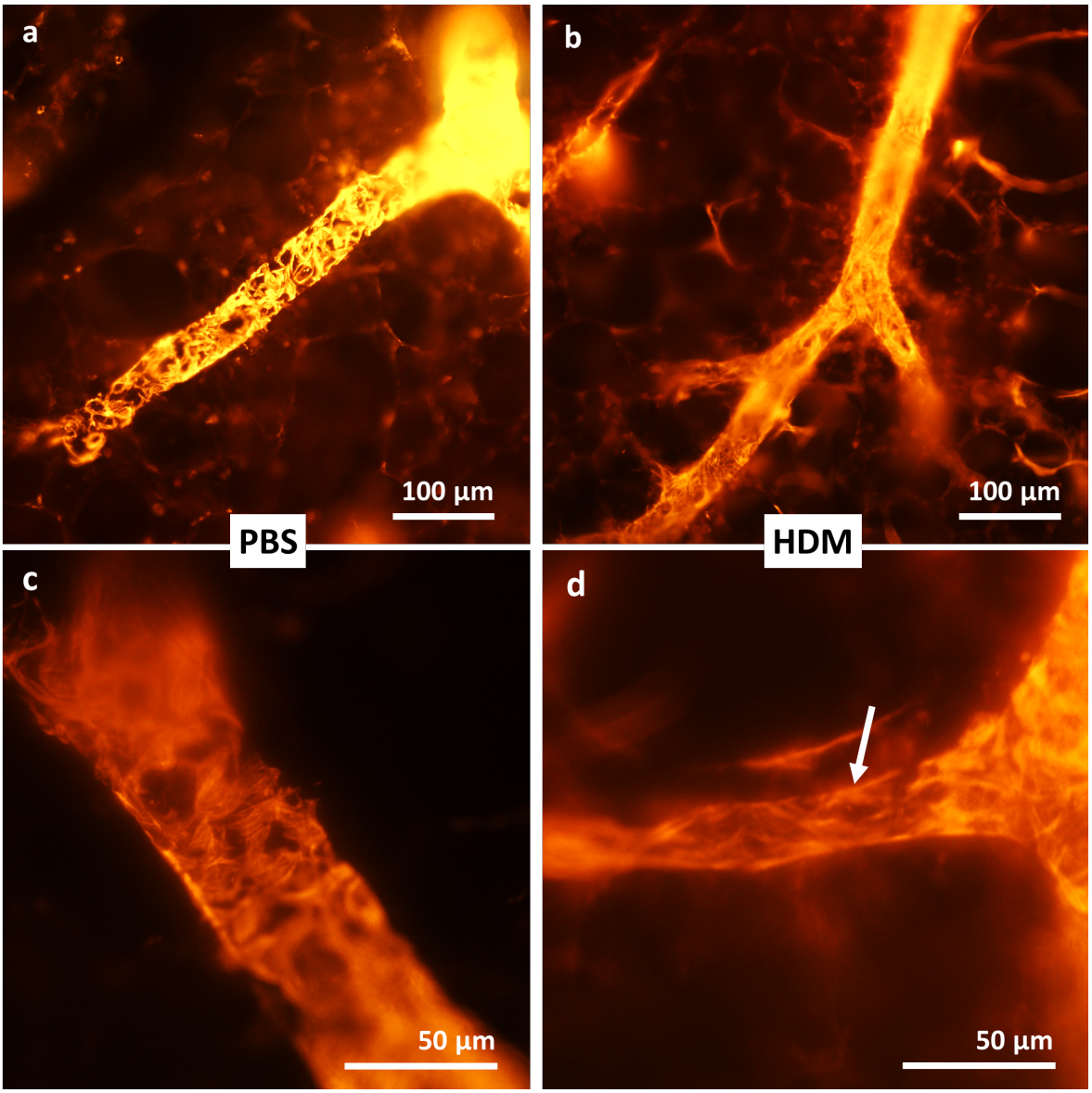

Abbildung 25: **Veränderungen der α-SMA positiven Zellen in kleinen Arterien.** Immunhistochemie mit Antikörpern gegen α-SMA. **a:** Die intraacinäre Arterie in einem Kontrolltier zeigt die erwartete Morphologie im Bereich des Gefäßabschnittes mit weniger Muskulatur. **b:** Die intraacinäre Arterie eines Tieres mit akuter allergischer Atemwegsentzündung zeigt eine höhere Dichte an α-SMA positiven Zellen. **c:** Kleine Arterie mit typischer Morphologie der α-SMA positiven Zellen. **d:** Nach Stimulation mit HDM weisen die α-SMA positiven Zellen eine länglichere Konfiguration auf (Pfeil).

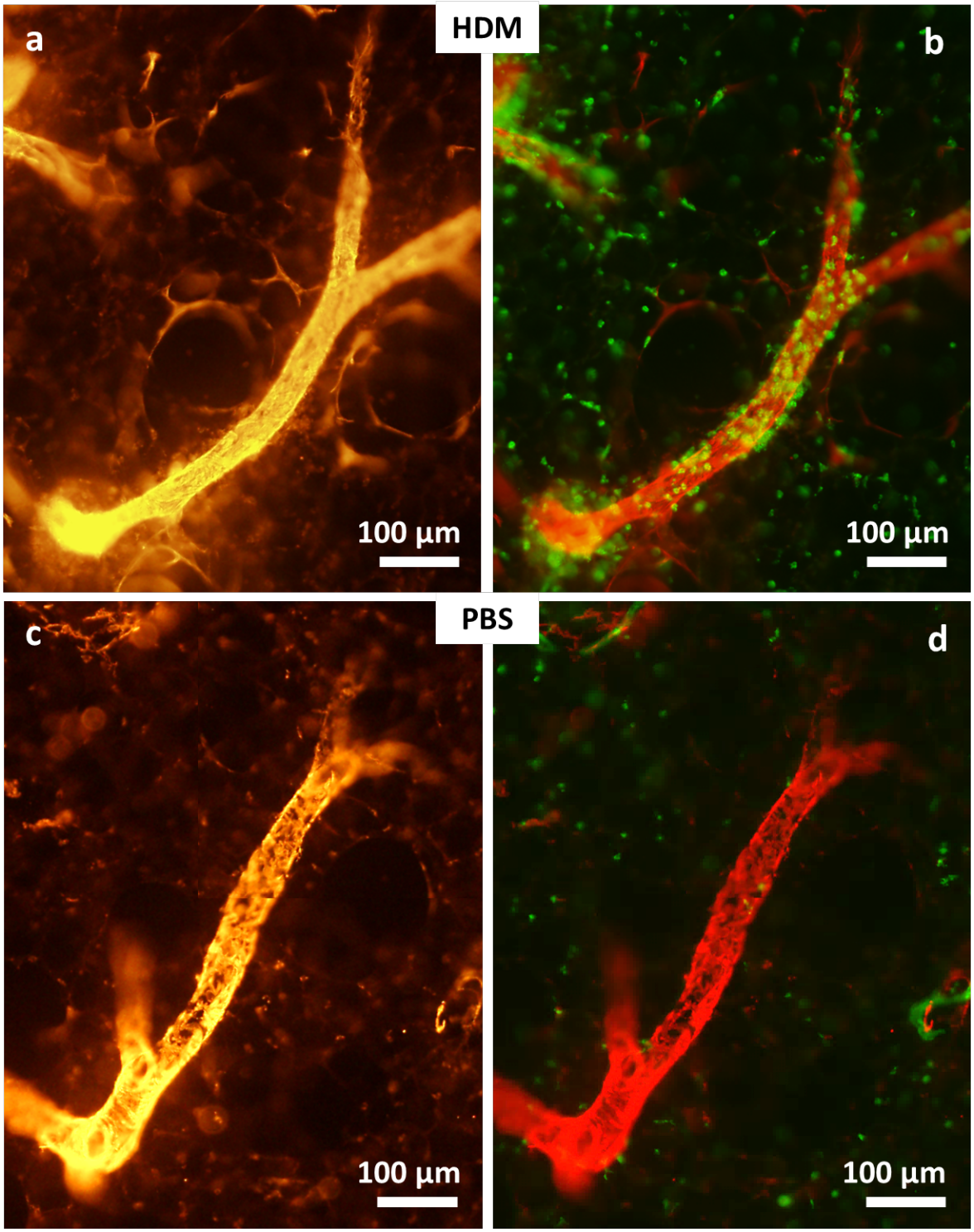

Abbildung 26: **Ansammlung CD90.2 positiver Zellen im Bereich der Arterien mit länglichen α-SMA positiven Zellen.** Immunhistochemie mit Antikörpern gegen α-SMA (rot) und CD90.2 (grün). An den Arterien, die im Rahmen einer allergischen Atemwegsentzündung α-SMA positive Zellen mit länglicher Konfiguration aufweisen, lassen sich Ansammlungen von CD90.2 positiven Zellen finden (Abb. a und b). Im Vergleich dazu in der PBS-Kontrolle normale Konfiguration der α-SMA positiven Zellen einer vergleichbar großen Arterie und nur wenige CD90.2 positive Zellen entlang des Gefäßes (Abb. c und d).

3.2 Markierung von α-SMA in Venen der murinen Lunge unter normoxischen Bedingungen, bei normobarer Hypoxie mit 10 % O_2 und bei einer akuten allergischen Atemwegsentzündung

3.2.1 Markierung von α-SMA in Venen der murinen Lunge unter normoxischen Bedingungen

In der murinen Lunge verlaufen Venen getrennt von Arterien und Atemwegen in den Septen zwischen den einzelnen Lungenabschnitten. Sie sind durch ihre typische Anordnung von α-SMA positiven Zellen von anderen Gefäßen zu unterscheiden [73, 99]. Generell gilt, dass mit absteigender Größe der Vene auch die Muskulatur abnimmt, die die Gefäßwand umgibt.

Hilusvenen zeigen im Vergleich zu den Hilusarterien nur wenige glatte Muskelzellen. Im Vergleich zu den intrapulmonalen Venen jedoch besitzen sie einen relativ dichten Mantel α-SMA positiver Zellen, der sich in verschieden großen Bündeln um das Gefäß legt (Abb. 27 a). Die Zellkerne sind teilweise als Aussparungen der α-SMA Markierung zu erkennen (Pfeile in Abb. 27 b und d).

Der Aufbau der Muskulatur verändert sich stark mit Abnahme der Venengröße. Kleinere Venen weisen ein Netzwerk α-SMA positiver Zellen auf, die die Vene mit langen Zellausläufern umgeben (Abb. 27 c und d). Die Zellkerne der einzelnen Zellen sind durch Lücken in der Markierung des α-SMA erkennbar. An Abzweigungen von Gefäßen nimmt die Dichte der α-SMA positiven Zellen lokal zu, sodass in diesen Bereichen wieder dichte Bündel von glatter Muskulatur das Gefäß umgeben (Abb. 27 e und f).

Kleinste Venen (Abb. 27 g) besitzen nur noch wenig α-SMA positive Zellen, die in großem Abstand zueinander angeordnet sind. Die Zellausläufer, die sich um die Venen legen, erscheinen dünner. Einzelne Zellen oder Zellkerne sind nicht mehr sicher abzugrenzen (Abb. 27 h).



Abbildung 27: **Venen in der murinen Lunge unter normoxischen Bedingungen.** Immunhistochemie mit Antikörpern gegen α-SMA. **a:** Dicht gepackte α-SMA positive Zellen der großen Hilusvenen. Die Pfeile zeigen auf autofluoreszente Kardiomyozyten. Das Rechteck zeigt den Bildausschnitt, der in Abb. b dargestellt ist. **b:** Die Pfeile markieren Aussparungen des α-SMA im Bereich des Zellkerns. **c:** Mittelgroße Venen zeigen ein Netzwerk aus α-SMA positiven Zellen. Das Rechteck zeigt den Bildausschnitt, der in Abb. d dargestellt ist. **d:** α-SMA positive Zelle in der Wand einer mittelgroßen Vene. Die Pfeile markieren Aussparungen des α-SMA im Bereich des Zellkerns. **e:** An Abzweigungen neuer Venenäste sind mehrere Lagen α-SMA positive Zellen zu erkennen, die sich um die abzweigende Vene legen. Das Rechteck zeigt den Bildausschnitt, der in Abb. f dargestellt ist. **f:** Im Bereich von Gefäßabzweigungen sind die α-SMA positiven Zellen dicker und liegen dichter zusammen. **g:** Kleine Venen weisen deutlich weniger α-SMA positive Zellen in ihrer Wand auf. **h:** α-SMA positive Zellen einer kleinen Vene. Die Linien geben die mutmaßlichen Gefäßgrenzen an.

3.2.2 Markierung von α-SMA in Venen der murinen Lunge bei normobarer Hypoxie mit 10 % O_2

Im Hilusbereich zeigen sich nur leichte Veränderungen der Venen unter hypoxischen Bedingungen. Die α-SMA positiven Zellen liegen sowohl unter normoxischen und hypoxischen Bedingungen dicht zusammen (Abb. 28). Einzelne Zellen sind gut abgrenzbar (Pfeile in Abb. 28 b und d).

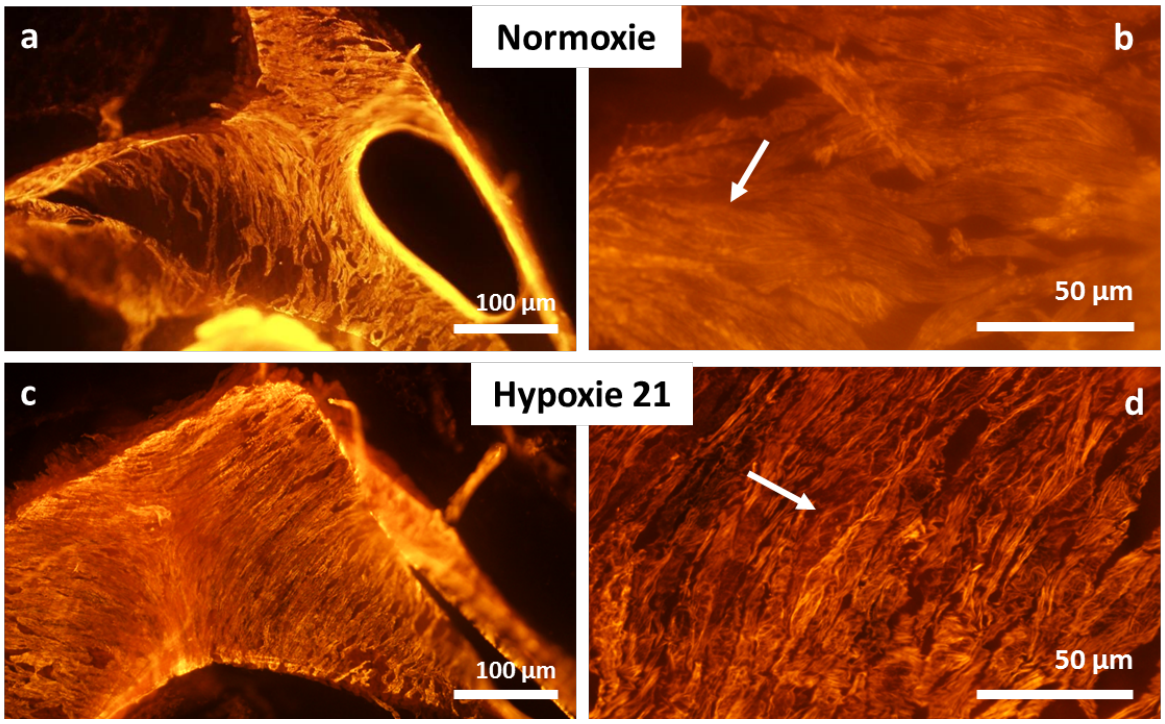

Abbildung 28: **Hilusvenen unter normobarer Hypoxie mit 10 % O_2.** Immunhistochemie mit Antikörpern gegen α-SMA. **a und b:** Hilusvenen unter normoxischen Bedingungen. **b und d:** Keine wesentlichen Veränderungen der α-SMA positiven Zellen unter normobarer Hypoxie mit 10 % O_2. Einzelne Zellen sind durch Pfeile markiert.

Bei normobarer Hypoxie mit 10 % O_2 lassen sich die ersten Veränderungen an mittelgroßen Venenabschnitten erkennen: Die Zellleiber (durchgezogene Pfeile in Abb. 29) und auch ihre Ausläufer (gestrichelte Pfeile in Abb. 29) erscheinen in geringem Maße verbreitert. Die mutmaßlichen Zellkerne sind teilweise als Aussparungen der Markierung von α-SMA sichtbar. Es bestehen auch unter hypoxischen Bedingungen deutliche Lücken zwischen den α-SMA positiven Zellen. Dies trägt dazu bei, dass die auftretenden Veränderungen der Kontur des glatten Muskelaktins gut charakterisiert werden können: Während sich unter normoxischen Bedingungen die Markierung des α-SMA innerhalb der Zelle unregelmäßig darstellt, findet sich nach 7 Tagen Hypoxie eher eine glatte Abgrenzung der α-SMA positiven Zellen (Abb. 29 b bzw. d). Im weiteren Verlauf wird die Kontur der α-SMA Markierung wieder unregelmäßig (Abb. 29 f), erscheint aber nach 21 Tagen unter normobarer Hypoxie wieder glatt (Abb. 29 h).

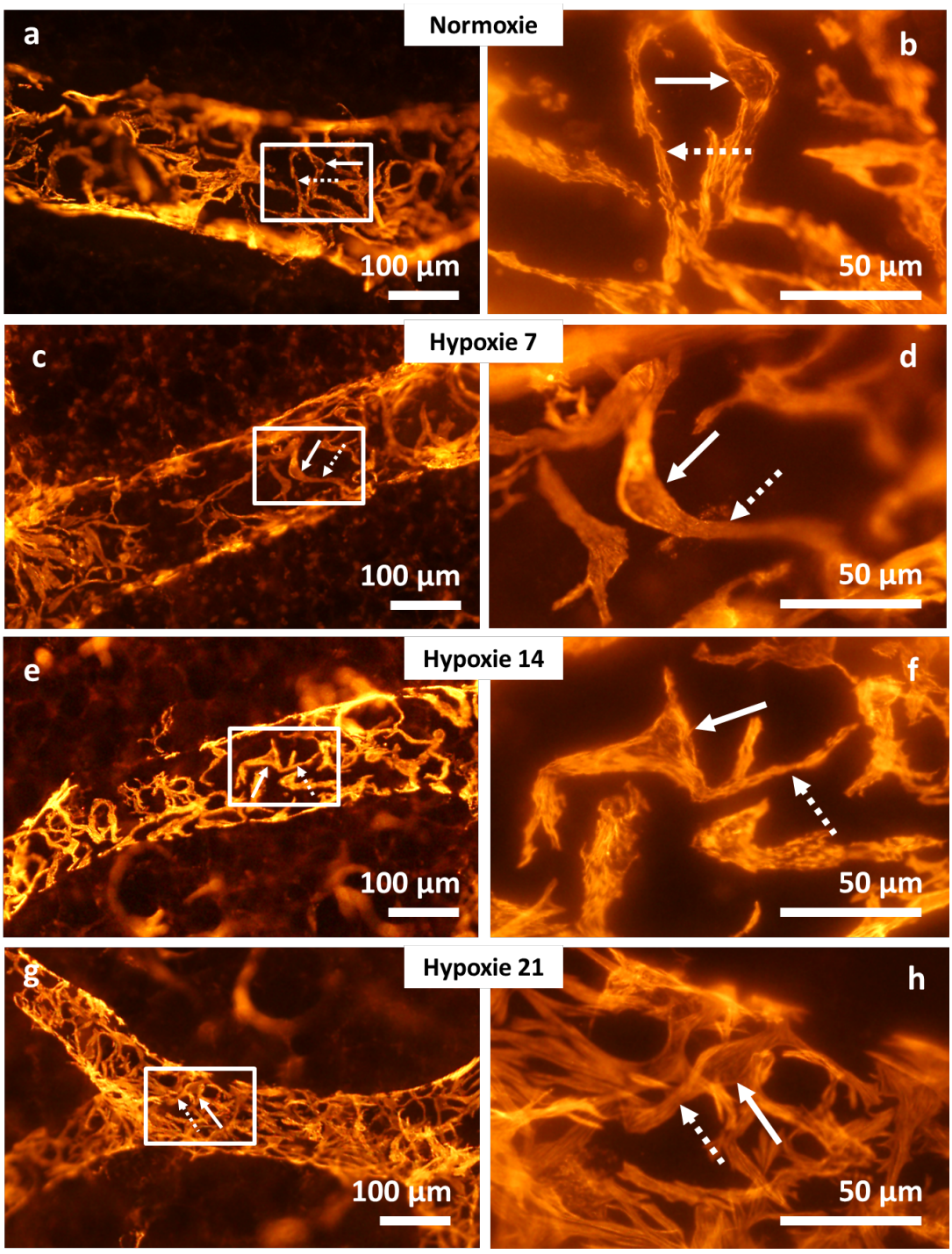

Abbildung 29: **Mittelgroße Venen unter hypoxischen Bedingungen.** Immunhistochemie mit Antikörpern gegen α-SMA. Die Zellleiber der α-SMA positiven Zellen sind mit durchgezogenen Pfeilen, ihre Zellausläufer mit gestrichelten Pfeilen markiert. Die Rechtecke markieren jeweils die Bereiche, die auf der rechten Seite vergrößert dargestellt werden. **a und b:** Wenige Zellen mit dünnen Ausläufern umschließen die Vene. Die Kontur der Markierung mit α-SMA ist unregelmäßig. **c und d:** Keine Zunahme der Zellzahl, jedoch geringe Zunahme der Zellgröße und der Zellausläuferbreite. Die Zellkontur ist glatt. **e und f:** Weiterhin leichte Zunahme der Zellgröße und der Breite der Zellausläufer. Die Kontur der α-SMA Markierung stellt sich unregelmäßig dar. **g und h:** Keine weitere sichtbare Größenzunahme der Zellen. Die Kontur der α-SMA Markierung ist wieder glatt.

Mit weiterer Abnahme der Venengröße werden die Veränderungen an der Gefäßmuskulatur noch deutlicher. Während unter normoxischen Bedingungen nur wenige Zellen α-SMA positiv sind, nimmt ihre Anzahl bei normobarer Hypoxie mit 10 % O_2 stetig zu (Abb. 30).

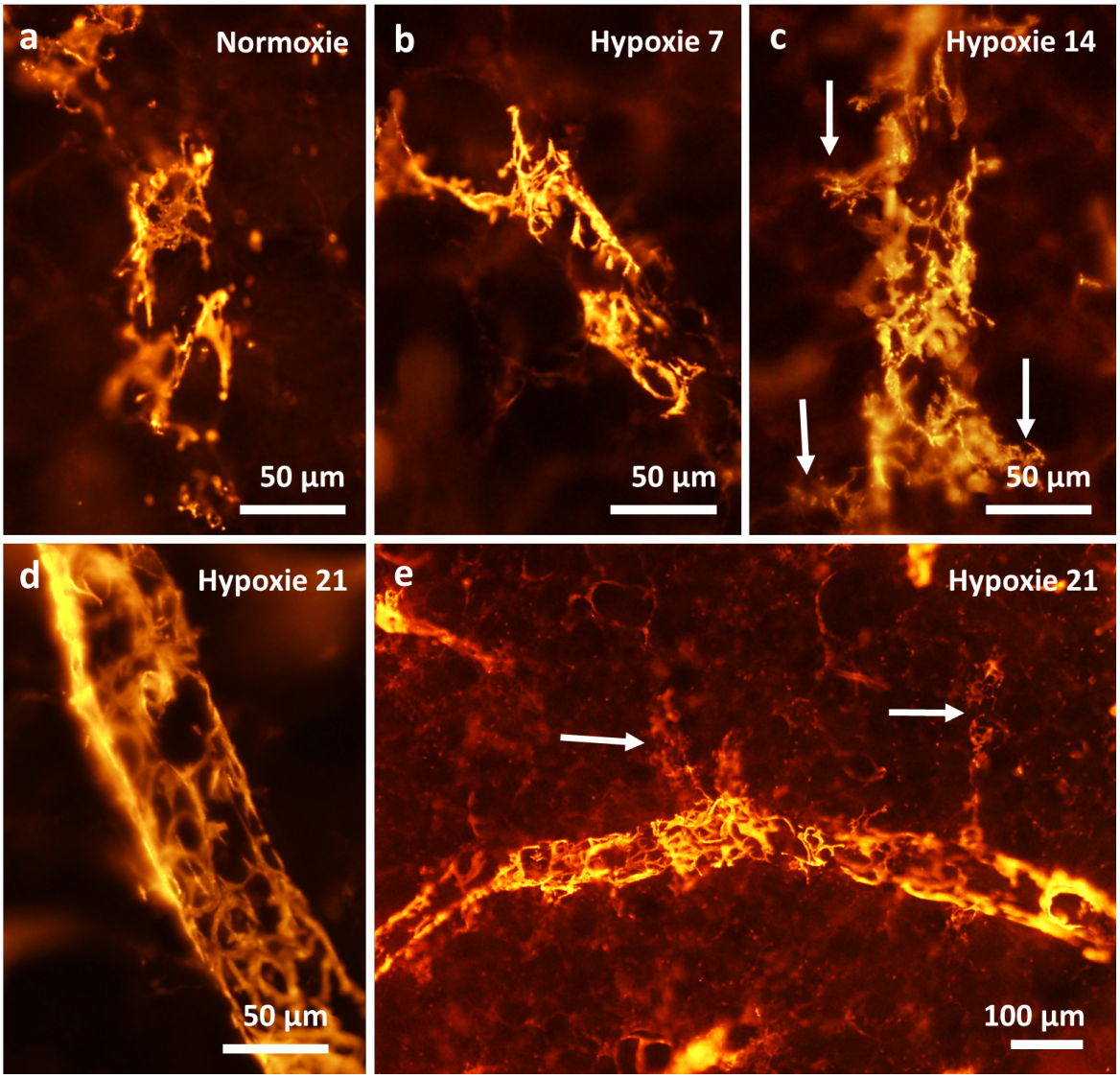

Abbildung 30: **Kleine Venen unter normobarer Hypoxie mit 10 % O_2.** Immunhistochemie mit Antikörpern gegen α-SMA. **a:** Wenig α-SMA positiven Zellen an kleinen Venen unter normoxischen Bedingungen. **b:** Geringfügige Vermehrung der α-SMA positiven Zellen nach 7 Tagen Hypoxie. **c:** Deutliche Vermehrung von α-SMA positiven Zellen im Bereich kleiner Venen nach 14 Tagen unter hypoxischen Bedingungen. Die Pfeile markieren neu muskularisierte Gefäßabzweigungen. **d:** Dichtes Netzwerk von α-SMA positiven Zellen umgibt die Vene nach 21 Tagen Hypoxie. **e:** Kleine Gefäßabzweigungen mit langstreckig sichtbaren α-SMA positiven Zellen (Pfeile) nach 21 Tagen unter hypoxischen Bedingungen.

Nach 14 Tagen lässt sich eine sichtbare Vermehrung der α-SMA positiven Zellen nachweisen. Der Zellkern ist bei normobarer Hypoxie mit 10 % O_2 abgrenzbar (durchgezogene Pfeile in Abb. 31 b, c und d). Anders als bei den größeren Venen kommt es im Verlauf nicht zu einer Glättung der Zellkontur (Abb. 31 b, c und d). Besonders nach 21 Tagen Hypoxie stellt sich die Markierung nicht nur breiter dar, sie bildet auch sekundäre Ausläufer, sodass die Zellkontur unregelmäßig und sägezahnartig wirkt (gestrichelte Pfeile in Abb. 31 d). Auffällig ist, dass auch die gesamte Gefäßkontur im Verlauf unregelmäßiger wirkt. Ausläufer von α-SMA positiven Zellen wachsen in die Umgebung des Hauptgefäßes ein (Pfeile in Abb. 30 c). Mit Zunahme der Hypoxiedauer verstärkt sich dieses Phänomen, sodass die Gefäßabzweigung in ihrem Verlauf sichtbar wird, da sie vermehrt α-SMA positive Zellen aufweist (Pfeile in Abb. 30 e).

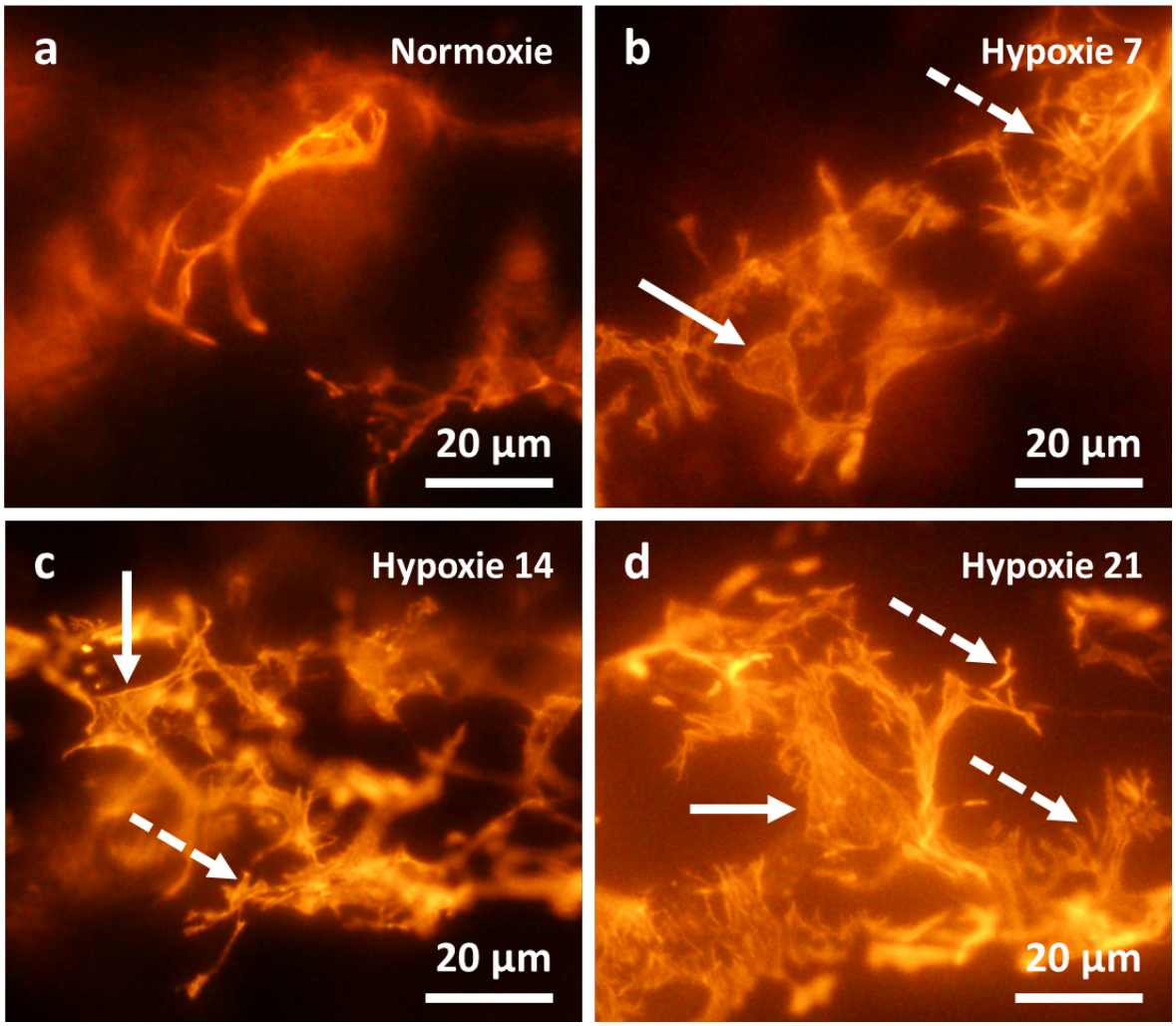

Abbildung 31: **α-SMA positive Zellen in kleinen Venen unter normobarer Hypoxie mit 10 % O_2.** Immunhistochemie mit Antikörpern gegen α-SMA. Die Zellleiber der α-SMA positiven Zellen sind mit durchgezogenen Pfeilen markiert. **a:** Geringgradige Expression von α-SMA in einer kleinen Vene. **b:** Zunahme der Expression von α-SMA an kleinen Venen mit unregelmäßiger Zellkontur gestrichelte Pfeile) nach 7 Tagen Hypoxie. **c:** Weitere Zunahme des α-SMA in der Venenwand bei weiterhin unregelmäßiger Zellkontur (gestrichelte Pfeile) nach 14 Tagen unter hypoxischen Bedingungen. **d:** Sägezahnartige Kontur der Zelle (gestrichelte Pfeile) bei verstärkter Expression von α-SMA in kleinen Venen nach 21 Tagen bei 10 %iger normobarer Hypoxie.

Ein weiteres Phänomen durch die kontinuierlich von proximal nach distal fortschreitende Muskularisierung der Venen ist die Tatsache, dass nach 21 Tagen unter hypoxischen Bedingungen Venen gleichen Kalibers mit unterschiedlich vielen α-SMA positiven Zellen auftreten (Abb. 32 b und c). Die Menge an α-SMA positiven Zellen in den Venen mit wenig Muskularisierung unter Hypoxie ähnelt dabei der Muskularisierungsmenge unter normoxischen Bedingungen (Abb. 32 a und b). Diese Venen liegen oft weiter peripher im Lungengewebe oder zweigen direkt von größeren Venen ab.

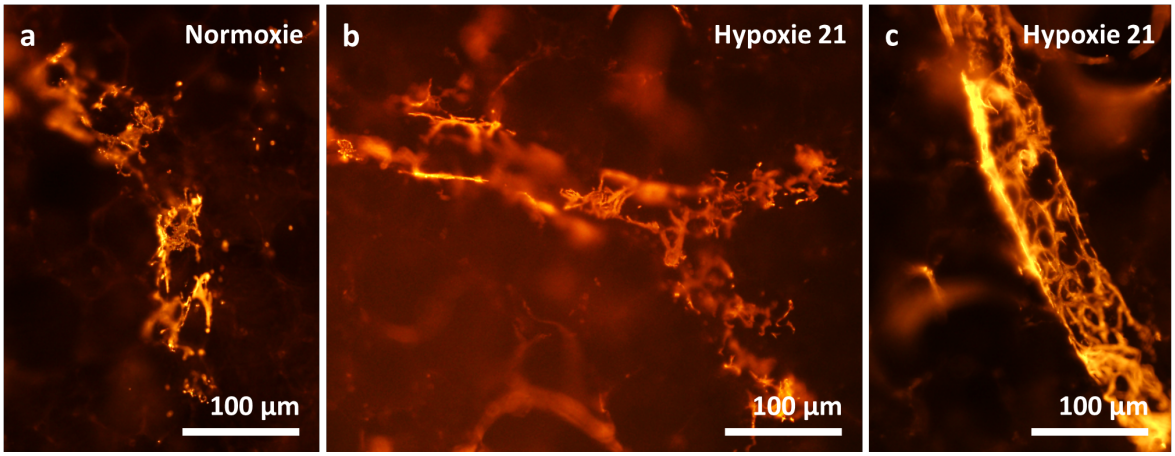

Abbildung 32: **Unterschiedlich viele α-SMA positive Zellen in kleinen Venen gleichen Kalibers nach 21 Tagen unter hypoxischen Bedingungen.** Immunhistochemie mit Antikörpern gegen α-SMA. **a:** Vene unter normoxischen Bedingungen mit geringer Expression von α-SMA. **b:** Vene nach 21 Tagen unter hypoxischen Bedingungen mit vergleichbar großem Kaliber und ähnlich starker α-SMA-Expression in der Wand. **c:** Kalibergleiche Vene nach 21 Tagen Hypoxie mit dichtem Netzwerk aus glattem Muskelaktin in der Gefäßwand.

Zusammenfassend lässt sich eine deutliche Zunahme von α-SMA positiven Zellen an Venen feststellen. Dabei werden ähnlich wie bei den Arterien kontinuierlich von proximal nach distal mehr Zellen α-SMA positiv, sodass kleinere Gefäßabschnitte mehr Muskularisierung zeigen und vorher nicht muskularisierte Gefäßabzweigungen unter Hypoxie α-SMA positive Zellen aufweisen (Abb. 33).

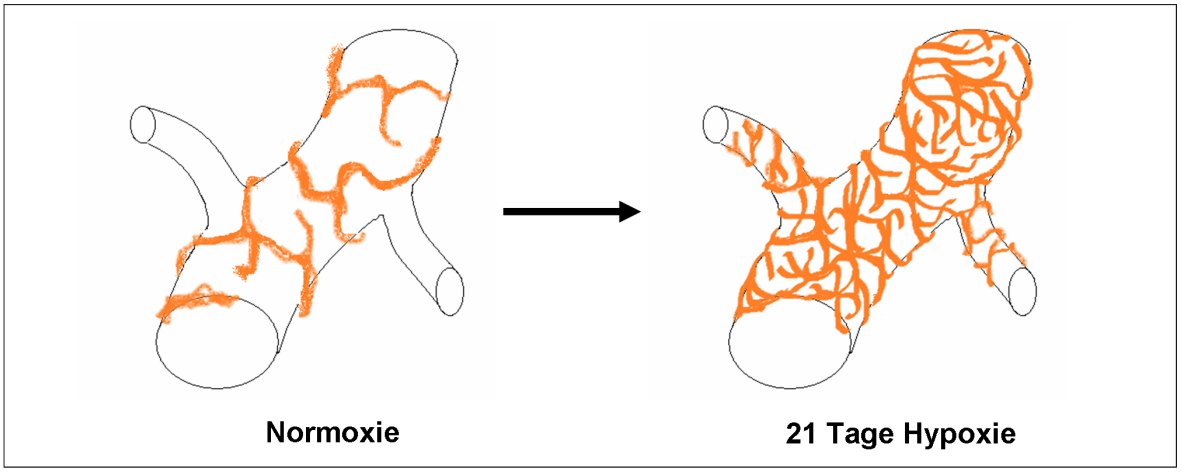

Abbildung 33: **Schematische Darstellung der Zunahme der α-SMA positiven Zellen einer Vene unter hypoxischen Bedingungen.**

3.2.3 Markierung von α-SMA in Venen der murinen Lunge bei einer akuten allergischen Atemwegsentzündung

Wie im Bereich des arteriellen Gefäßsystems lassen sich bei den Hilusvenen keine sichtbaren Veränderungen der Markierung des α-SMA nachweisen. Die α-SMA poitiven Zellen liegen in Bündeln nebeneinander und lassen sich gut voneinander abgrenzen. Eine Veränderung der α-SMA Markierung ist auch in einer stärkeren Vergrößerung nicht erkennbar (Abb. 34).



Abbildung 34: **Hilusvenen bei akuter allergischer Atemwegsentzündung.** Immunhistochemie mit Antikörpern gegen α-SMA. Die Rechtecke markieren jeweils den Bereich, der rechts vergrößert gezeigt wird. **a:** Hilusvene einer Maus der Kontrollgruppe. **b:** Ausschnitt aus einer Hilusvene. **c:** Hilusvene einer Maus mit akuter allergischer Atemwegsentzündung. Es zeigen sich keine sichtbaren Veränderungen der α-SMA positiven Zellen. **d:** Der Ausschnitt aus Abb. d zeigt ebenfalls keine Veränderungen der α-SMA positiven Zellen.

Ähnlich wie bei den Arterien zeigen sich die ersten Veränderungen an mittelgroßen Venen. In etwa der Hälfte der Venen fallen lang gezogene α-SMA positive Zellen auf (Pfeile in Abb. 35). Diese langen α-SMA positiven Zellen treten vor allem auf den PCLS auf, die Teile des Hilus enthalten, also eher zentrale Lungenabschnitte abbilden. Anders als bei den Arterien zeigen schon größere Venen eine deutliche Veränderung ihrer α-SMA Markierung (Abb. 35 b und c). Genau wie an kleineren Venen kann man eine deutliche Längenzunahme der α-SMA positiven Zellen beobachten, die sich zudem in Richtung des Gefäßverlaufs anordnen (Abb. 35 e und f). In diesen Gefäßabschnitten mit sehr länglich konfigurierten α-SMA positiven Zellen treten auch vermehrt Lymphozyten an den Lymphgefäßen auf (Abb. 36).

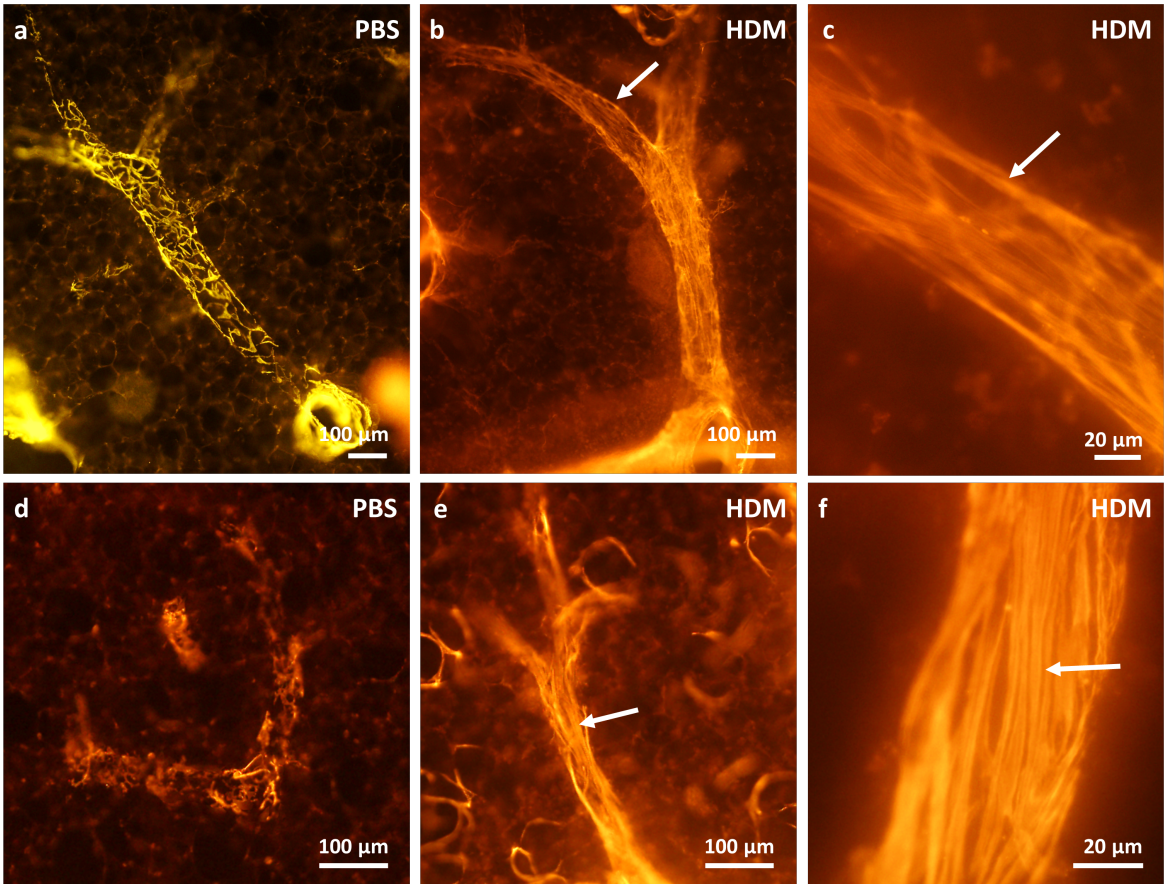

Abbildung 35: **Veränderungen der α-SMA positiven Zellen in kleinen Venen.** Immunhistochemie mit Antikörpern gegen α-SMA. Die Pfeile markieren die langen α-SMA positiven Zellen. **a:** Die mittelgroße Vene eines Kontrolltiers zeigt die typische Morphologie der α-SMA positiven Zellen. **b und c:** Bei einer akuten allergischen Atemwegsentzündung verändert sich die Morphologie der α-SMA positiven Zellen. Sie werden sehr lang und liegen dicht nebeneinander innerhalb der Gefäßwand in Richtung des Gefäßverlaufs. **d:** Die kleine Vene eines Kontrolltiers zeigt die typische Morphologie der α-SMA positiven Zellen. **e und f:** Ähnliche Veränderungen an Venen kleineren Kalibers. Auch hier werden die α-SMA positiven Zellen länger und sind entlang des Gefäßsverlaufs angeordnet.

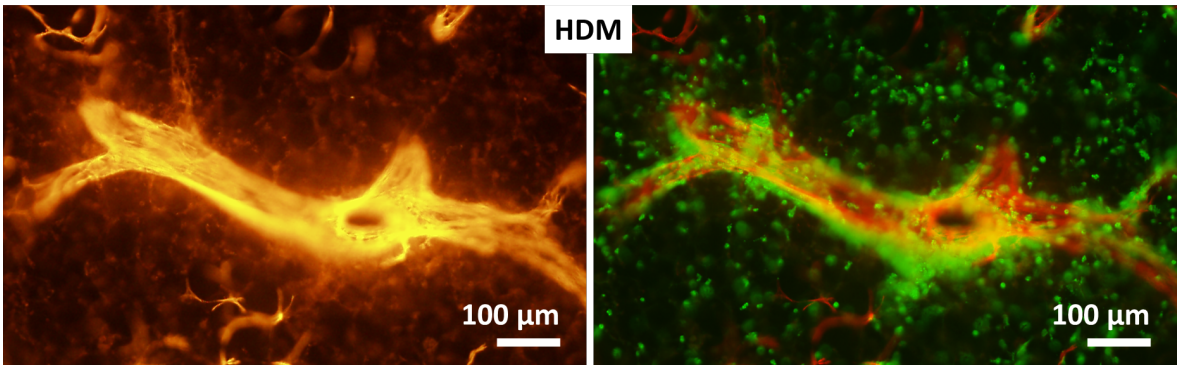

Abbildung 36: **Ansammlung CD90.2 positiver Zellen im Bereich der Venen mit länglichen α-SMA positiven Zellen.** Immunhistochemie mit Antikörpern gegen α-SMA (rot) und CD90.2 (grün). An den Venen, wo die α-SMA positiven Zellen eine längliche Konfiguration einnehmen, lassen sich an den begleitenden Lymphgefäßen Ansammlungen von CD90.2 positiven Zellen finden.

Weiter distal im Gefäßbaum im Bereich kleiner Venen fällt auf, dass die α-SMA positiven Zellen der Venen wieder kürzer werden und eher die Form der α-SMA positiven Zellen aufweisen, wie sie unter normalen Bedingungen auftreten. Außerdem zeigen einige Venen ähnlich wie unter Hypoxie kleine α-SMA positive Zellausläufer (Pfeile in Abb. 37).

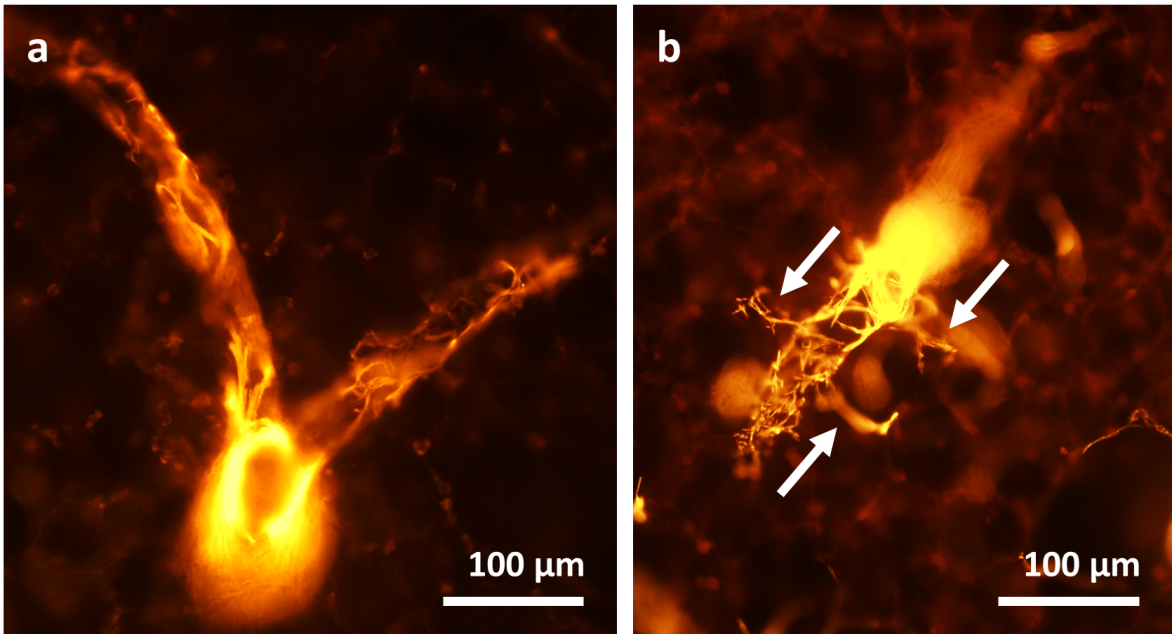

Abbildung 37: **Sehr kleine Venen bei allergischer Atemwegsentzündung.** Immunhistochemie mit Antikörpern gegen α-SMA. **a:** Kleine, weit distal im Gefäßbaum liegende Venen weisen bei akuter allergischer Atemwegsentzündung wieder kürzere α-SMA positive Zellen auf. **b:** Einige kleine Venen besitzen α-SMA positve Zellausläufer (Pfeile).

3.3 Entwicklung und Etablierung einer Quantifizierungsmethode für Lymphgefäße in der murinen Lunge

3.3.1 Definition eines Zählereignisses

Im Falle des Lymphgefäßsystems wurden Lymphgefäß-Knotenpunkte als Zählereignisse gewertet, wenn sie sich innerhalb des *counting frames* befanden und keine der roten Ausschluss-Linien schnitten oder berührten, wenn der kleinste Winkel zwischen den Abzweigungen der einzelnen Lymphgefäße im Fokus lag.

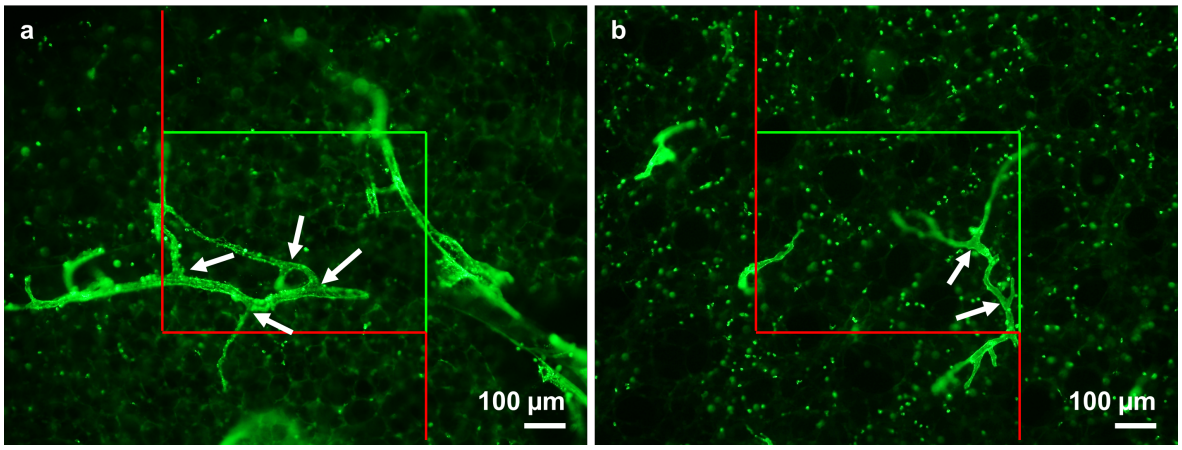

Abbildung 38: **Darstellung von Lymphgefäßen und *countig frame* während der Quantifizierung.** Immunhistochemie mit Antikörpern gegen CD90.2. Zahlereignisse sind mit einem Pfeil markiert. **a:** Ansicht eines größeren Lymphgefäßes im Verhältnis zum *counting frame* bei der Quantifizierung. **b:** Kleineres Lymphgefäß im Verhältnis zum *counting frame* während der Quantifizierung.

3.3.2 Auswahl des *counting frames*

Das *counting frame* kann in unterschiedlichen Größen auf dem Auswertungsbildschirm angezeigt werden. Da die Quantifizierung der Lymphgefäßknotenpunkte mindestens im 10x-Objektiv erfolgen musste, da sonst kleine Lymphgefäßknotenpunkte übersehen werden könnten, sollte gewährleistet sein, dass auch sehr große Knotenpunkte, wie sie im Hilusbereich vorkommen, erkannt werden. Dafür musste eine ausreichende *counting frame* Größe gewählt werden. Abbildung 39 zeigt, dass nur ab einer angemessenen Anzeigegröße des *counting frames* eine Quantifizierung der großen Gefäßknotenpunkte möglich ist. Aus diesem Grund wurde die Größe des *counting frames* mit 20 % der Bildschirmgröße gewählt.

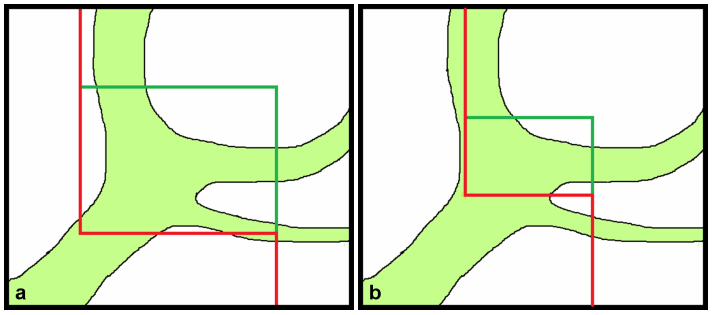

Abbildung 39: **Größe des auf dem Bildschirm angezeigten *counting frames*. a:** Angemessen große Anzeige des *counting frames* im Verhältnis zur gesamten Bildschirmgröße. Auch große Lymphgefäßknotenpunkte werden so berücksichtigt. **b:** *Counting frame* im Verhältnis zur Gesamtbildschirmgröße zu klein gewählt. Die schwarze Umrandung der Grafiken gibt die Bildschirmgrenzen an.

3.3.3 Auswahl der *area sampling fraction* für die Quantifizierung von Lymphgefäßen

Es war zu erwarten, dass je nach Versuchsgruppe unterschiedlich viele Zählereignisse pro Lunge auftreten. Um immer mindestens 100 Zählereignisse zu erreichen, damit der methodische Fehler unter 10 % bleibt, sind in einer Testreihe verschiedene PCLS eines Tieres jeder Versuchsgruppe ausgewertet worden. Anhand dieser ersten Messung wurde für jede Versuchsgruppe der prozentuale Anteil von quantifizierter Gewebefläche zu nicht-quantifizierter Gewebefläche festgelegt. Die *area sampling fraction* variiert also zwischen den einzelnen Gruppen, aber nicht innerhalb einer Versuchsgruppe. In der Testreihe haben sich die in Tabelle 10 aufgeführten Verhältnisse ergeben.

Gruppe	*area sampling fraction* als Anteil der ausgezählten Fläche
C57Bl/6 Stammunterschiede	7 %
BALB/c Stammunterschiede	10 %
Normoxie Kontrolle	10 %
7 Tage Hypoxie	3 %
14 Tage Hypoxie	3 %
21 Tage Hypoxie	3 %
HDM in PBS	20 %
PBS Kontrolle	20 %

Tabelle 10: ***Area sampling fraction*** der einzelnen Gruppen.

3.3.4 Etablierung und Auswahl der *height sampling fraction (hsf)*

Wie in Abschnitt 2.4.2 dargelegt musste für die Quantifizierung der murinen Lymphgefäße zunächst die geeignete *height sampling fraction* festgelegt werden.

In einer Testreihe sind deshalb verschiedene PCLS verschiedener Tiere mit einer niedrigen *area sampling fraction* randomisiert untersucht worden. Dabei wurden neben den Zählereignissen auch deren Lage in der z-Achse erfasst und die gesamte PCLS-Höhe in dem Bereich, wo das Zählereignis auftrat. Der prozentuale Anteil der Zählereignisse in einer bestimmten Höhe ist gegen ihre Lage innerhalb des PCLS in Abbildung 40 aufgetragen. In dieser Auswertung zeigt sich, dass zwischen 10 und 30 µm Höhe 50 % der Zählereignisse auftreten. Die geringe Anzahl an Zählereignissen innerhalb der ersten 10 µm ist dadurch zu erklären, dass hier unterschiedlich viele Lymphgefäßknotenpunkte durch den Schneideprozess verloren gehen bzw. aufgrund abgetrennter Gefäßsegmente nicht als solche erkannt werden. In einer Höhe ab 50-60 µm kommt neben diesem Effekt zusätzlich zum Tragen, dass in einigen Fällen schon gar kein Lungengewebe mehr vorhanden ist, da einige PCLS-Bereiche maximal eine Ausdehnung von 40 µm auf der z-Achse aufweisen. Diese Feststellung, dass in manchen Bereichen nach 40 µm Höhe kein Lungengewebe mehr vorhanden ist, bestimmt die endgültige Höhe der *height sampling fraction*. Dies ist notwendig, damit beim randomisierten Zählen keine Bereiche berücksichtigt werden müssten, in denen kein Lungengewebe mehr vorhanden ist.

Mit Hilfe der Testreihe konnte eine *height sampling fraction* mit einer Höhe von 20 µm im Bereich zwischen 10 µm und 30 µm ermittelt werden.

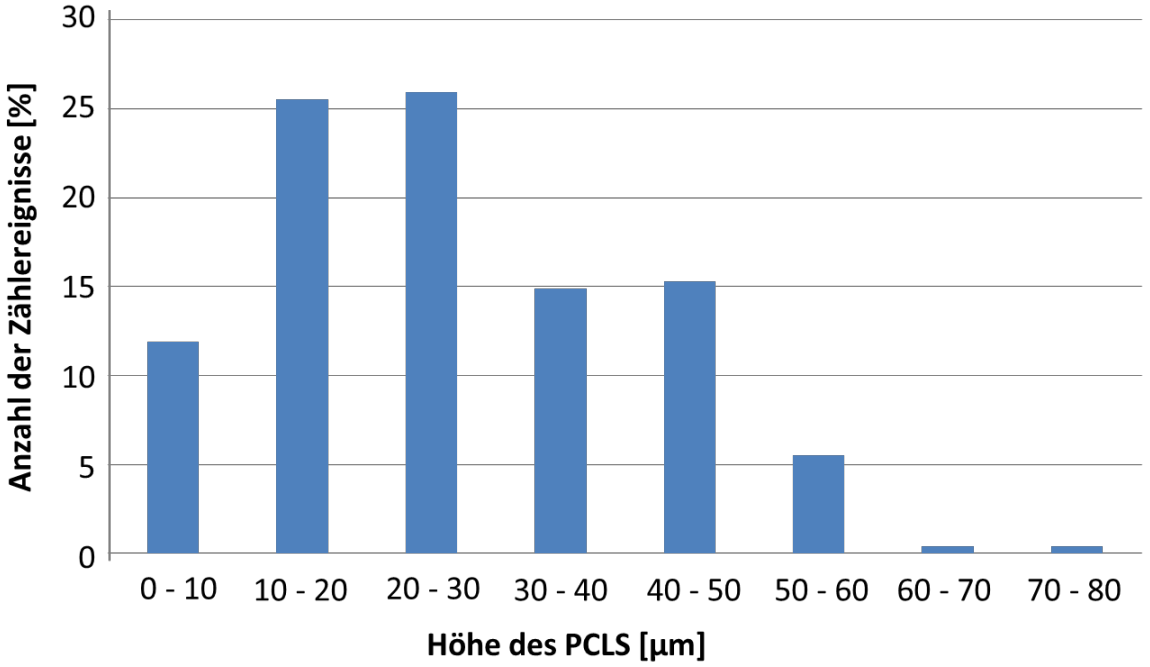

Abbildung 40: **Prozentuale Verteilung der Zählereignisse innerhalb der PCLS.** Das Diagramm zeigt, wieviel Prozent der gezählten Knotenpunkte bis zu einer bestimmten Höhe des PCLS gefunden wurden. Aus der Grafik ist ersichtlich, dass in einer Höhe von 10-30 µm 50 % der Zählereignisse auftraten. Unter 10 µm ist der Anteil an Zählereignissen gering, da durch durch das Schneiden der PCLS in diesem Bereich viele Knotenpunkte verloren gehen oder nicht als solche erkannt werden. Über 50 µm Dicke nimmt die Anzahl an Zählereignissen ebenfalls stark ab, da hier durch die Schrumpfung bedingt in vielen Fällen kein Lungengewebe mehr vorhanden war.

3.4 Aufbau und Anzahl von Lymphgefäßen in der murinen Lunge unter normoxischen Bedingungen, bei normobarer Hypoxie mit 10 % O_2 und bei einer akuten allergischen Atemwegsentzündung

3.4.1 Lymphgefäße in der murinen Lunge unter normoxischen Bedingungen

Durch die Etablierung von anti-CD90.2 / Thy-1 (thymus cell antigen 1) als Marker für die Darstellung von Lymphgefäßen konnte die Lokalisation von Lymphgefäßen in der murinen Lunge bereits beschrieben werden: Intrapulmonale Lymphgefäße zeigen sich als nicht muskularisierte Gefäße mit teilweise klappenähnlichen Strukturen, dünnen Gefäßwänden aus einschichtigem Endothel und kollagenfaserigen Verbindungen zum umliegenden Gewebe. Sie verlaufen mit Venen und Atemwegen und umschlingen diese teilweise als Netzwerke. An intraacinären Arterien konnten keine Lymphgefäße gefunden werden, ebenso wenig ein Lymphgefäßsystem an der viszeralen Pleura [73, 72]. Darüber hinaus markiert CD90.2 / Thy-1 neben Lymphgefäßen auch T-Zellen [74].

Die folgenden Daten zu Lymphgefäßen bei normoxischen Bedingungen repräsentieren die Kontrolltiere und sind wichtig zum Verständnis der Veränderungen des Lymphgefäßnetzwerks unter normobarer Hypoxie mit 10 % O_2 und im Rahmen einer akuten Atemwegsentzündung.

Ein PCLS im Bereich des Lungenhilus bietet bereits eine gute Übersicht darüber, wie Lymphgefäße unter normoxischen Bedingungen in der murinen Lunge verteilt sind (Abb. 41). Er zeigt neben Anschnitten des Hauptbronchus (HB) mit abgehenden Atemwegen sowie Anschnitten des Gefäßbaums eine Übersicht über die nachbarschaftlichen Verhältnisse von Lymphgefäßen zu diesen Strukturen.

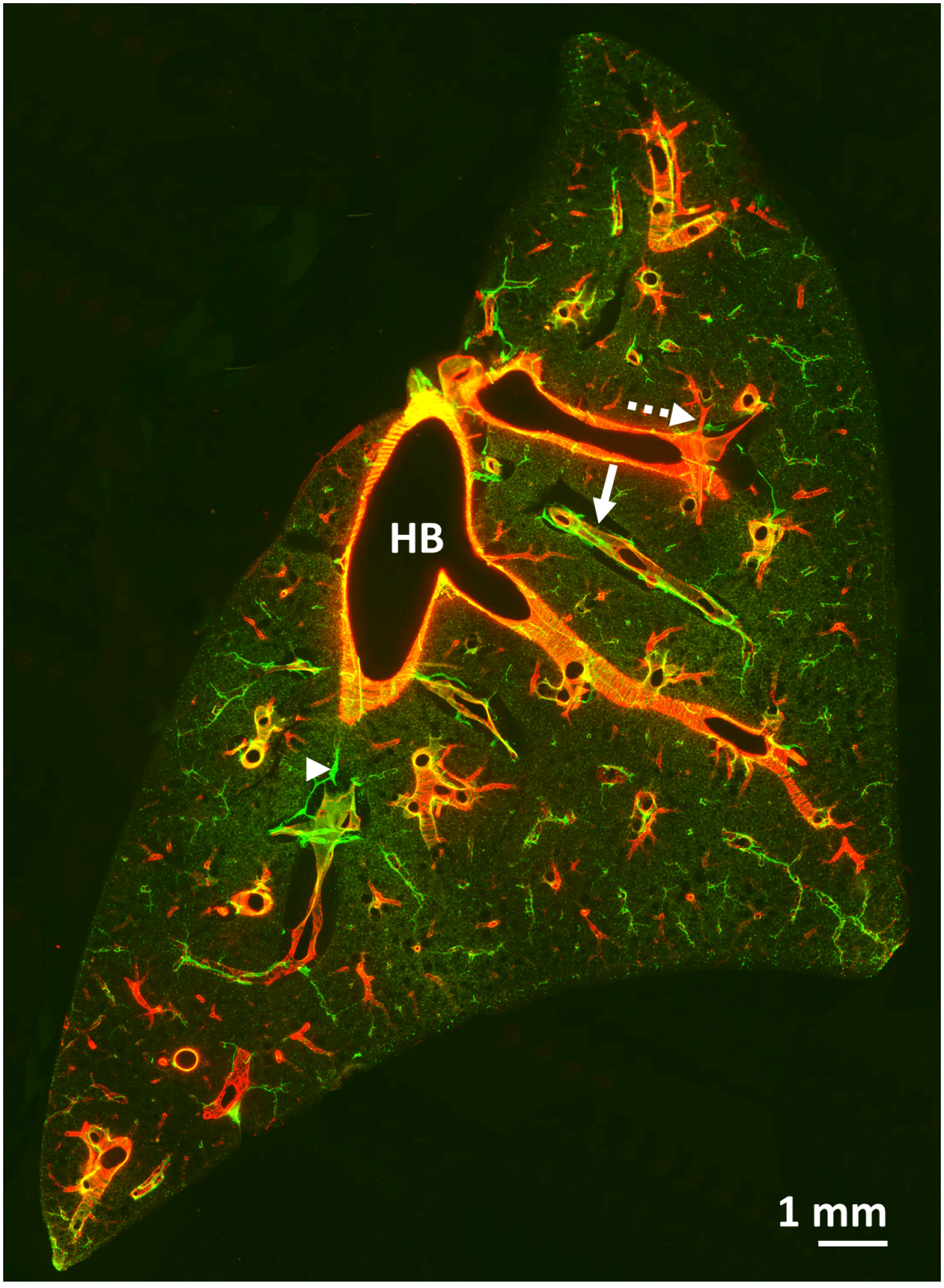

Abbildung 41: **Übersicht über einen PCLS.** Immunhistochemie mit Antikörpern gegen α-SMA (rot) und CD90.2 (grün). Der PCLS zeigt einen Hauptbronchus (HB) und Anschnitte des Gefäßbaums. Beispielhaft ist eine Vene mit einem durchgezogenen Pfeil markiert, eine Arterie mit einem gestrichelten Pfeil und ein Lymphgefäß mit einer Pfeilspitze.

Fast jede Vene der murinen Lunge wird von mindestens einem Lymphgefäß begleitet, sodass die überwiegende Anzahl an Lymphgefäßen an Venen zu finden ist (Abb. 42 a und b). Im Bindegewebe zwischen Atemwegen und Arterien verläuft ebenfalls ein meist einzelnes Lymphgefäß (Abb. 42 c und d). An intraacinären Arterien lassen sich unter normoxischen Bedingungen keine Lymphgefäße finden (Abb. 42 e).

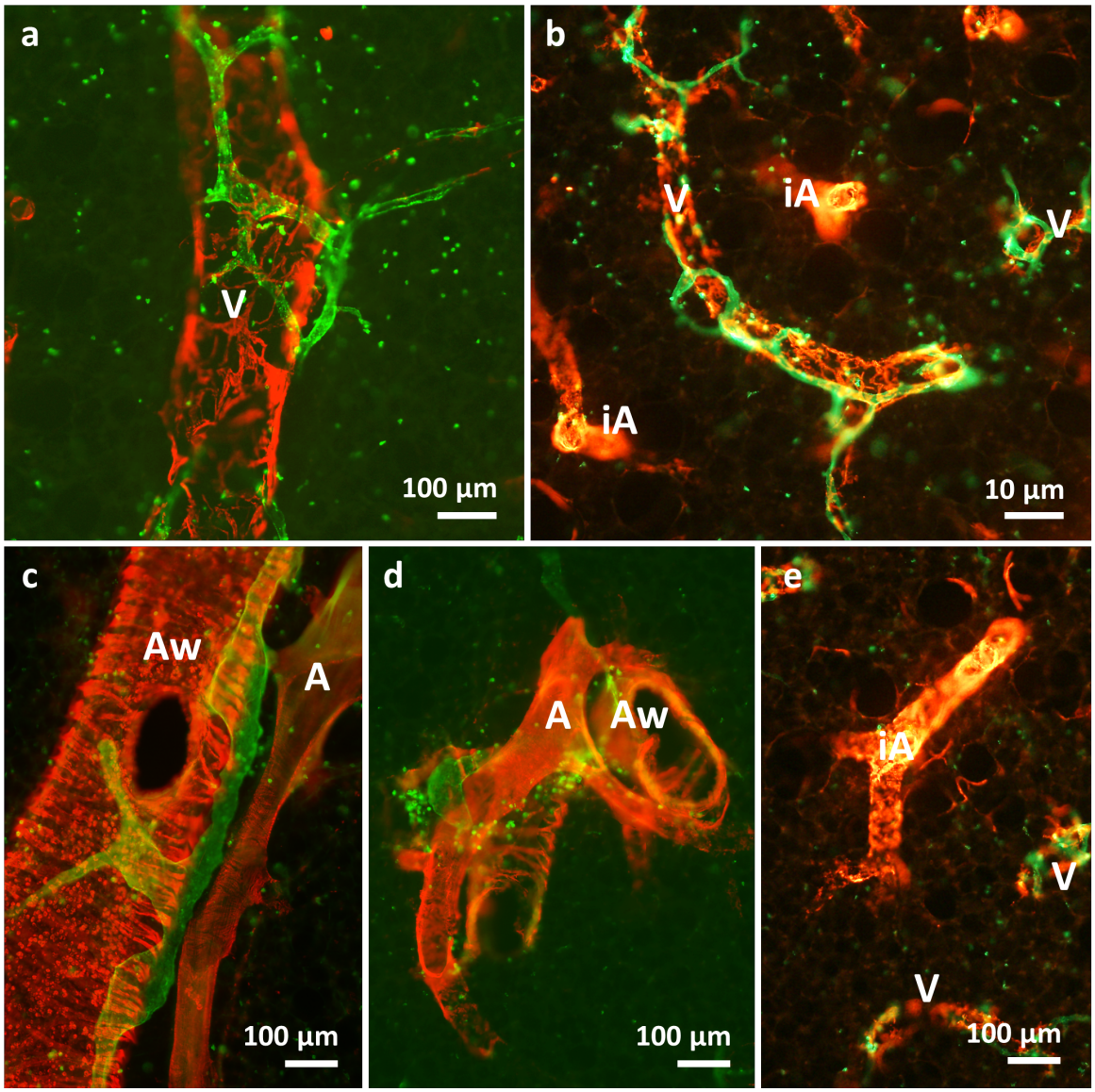

Abbildung 42: **Lokalisation von Lymphgefäßen in der murinen Lunge.** Immunhistochemie mit Antikörpern gegen α-SMA (rot) und CD90.2 (grün). **a und b:** Lymphgefäße verlaufen in der murinen Lunge vor allem mit Venen (V). **c und d:** Lymphgefäße verlaufen auch im Bindegewebe zwischen Arterien (A) und Atemwegen (Aw). **e:** Intraacinäre Arterien (iA) werden nicht von Lymphgefäßen begleitet.

Betrachtet man die einzelnen Abschnitte des pulmonalen Lymphgefäßsystems genauer, so fällt auf, dass große Lymphgefäße vor allem im Bindegewebe zwischen Atemwegen und Arterien große Kaliberschwankungen zeigen (Abb. 43 a und b). Diese stark unterschiedlich geformten Aussackungen können Durchmesser von über 100 µm annehmen. Auffällig ist, dass die Auftreibungen fast ausschließlich an Knotenpunkten auftreten, an denen sich mehrere Lymphgefäße großen Kalibers vereinen. An den Zuflüssen zu diesen Auftreibungen befinden sich in fast allen Fällen Klappen (gestrichelte Pfeile in Abb. 43 b). Außerdem befinden sich an Lymphgefäßen zwischen Arterien und Atemwegen häufig unterschiedlich große Ansammlungen an Lymphozyten (Pfeilspitze in Abb. 43 b). Auch innerhalb der Lymphgefäße lassen sich einige wenige Lymphozyten abgrenzen (Pfeile in Abb. 43 c). Die Lymphgefäße selbst weisen insgesamt eine homogene Markierung mit CD90.2 auf (Abb. 43 c).

An hilusnahem Lymphgefäßen finden im Bereich von Knotenpunkten α-SMA positive Zellen, welche einen runden Zellkörper mit mittigem Zellkern besitzen und das Lymphgefäß mit langen Zellausläufern umschließt (Abb. 43 f). In einigen Lymphgefäßen treten mehrere dieser α-SMA positiven Zellen auf, die dann mit ihren Ausläufern eine Art Netzwerk um das Lymphgefäß bilden und dieses so fast vollständig umschließen (Abb. 43 e).

Die glatten Muskelzellen sind aufgrund dieser charakteristischen Morphologie gut von denen der Gefäße und Atemwege abzugrenzen und treten hauptsächlich in extrapulmonalen Bereichen des Hilus auf, erkennbar an den autofloureszenten, runden Zellen, die als Fettzellen identifiziert werden können und extrapulmonalem Fettgewebe im Bereich des Hilus entsprechen (gestrichelte Pfeile in Abb. 43 d und e). Intrapulmonal gibt es nur wenige, auf die großen hilären Atemwege und Venen beschränkte Lymphgefäße, die eine α-SMA positive Markierung aufweisen. Die Morphologie der intrapulmonal auftretenden α-SMA positiven Zellen in Lymphgefäßen ist identisch zu denen in Lymphgefäßen außerhalb der Lunge.

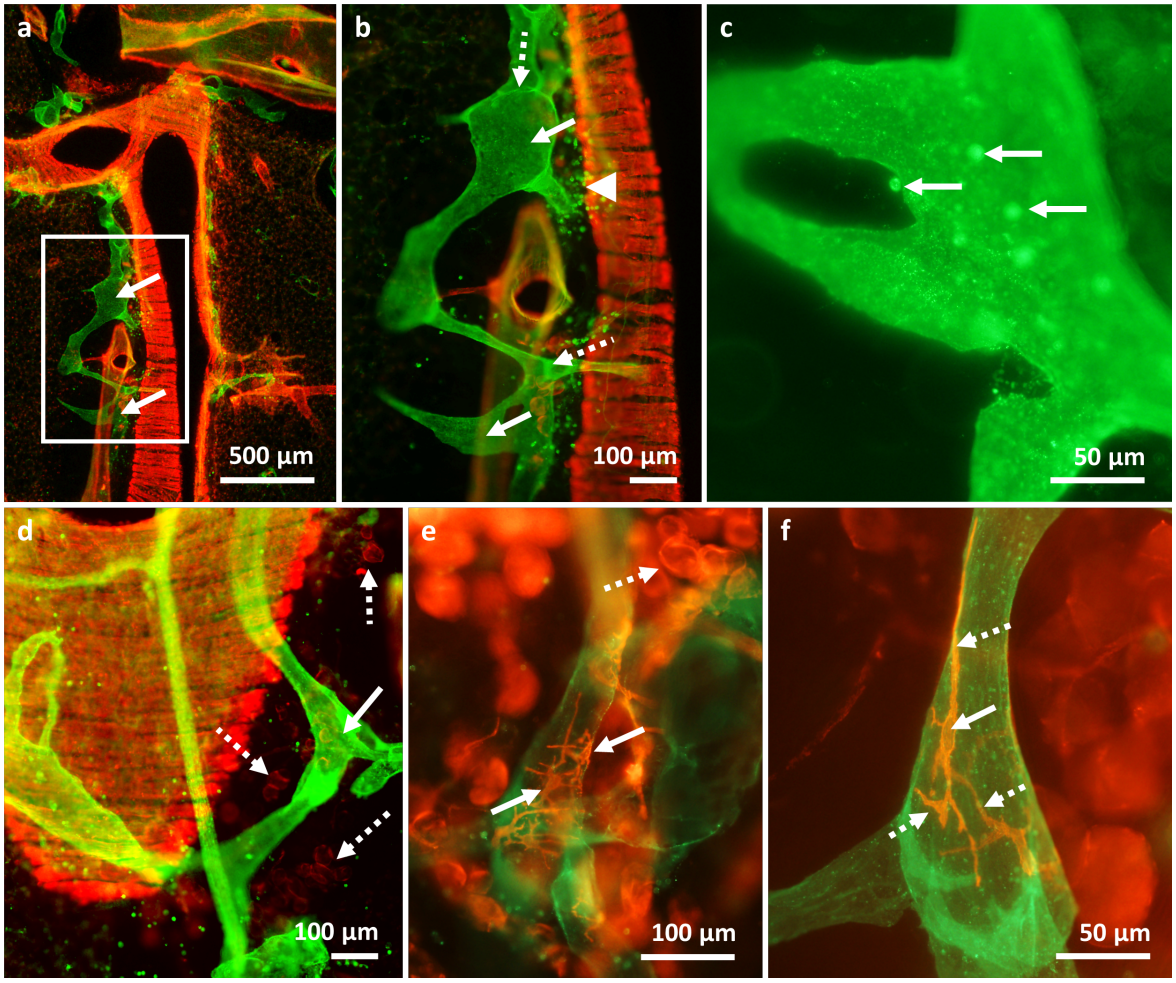

Abbildung 43: **Eigenschaften und Aufbau von hilusnahen Lymphgefäßen.** Immunhistochemie mit Antikörpern gegen α-SMA (rot) und CD90.2 (grün). **a und b:** Das Rechteck markiert den Bereich, der in b vergrößert dargestellt ist. Lymphgefäß mit großen Kaliberschwankungen in Form von Aussackungen (durchgezogene Pfeile), an den zuführenden Gefäßen sind Klappen sichtbar (gestrichelte Pfeile). Ansammlung von Lymphozyten (Pfeilspitzen). **c:** Homogene CD90.2 Markierung in einem hilusnahen Lymphgefäß mit Lymphozyten (Pfeile). **d:** Extrapulmonales Lymphgefäß (durchgezogener Pfeil). Die extrapulmonale Lage ist erkennbar an den umliegenden rundlichen Zellen mit roter Autofloureszenz. Diese entsprechen Fettzellen (gestrichelte Pfeile). **e:** Extrapulmonales Lymphgefäß mit α-SMA positiven Zellen, die das Lymphgefäß wie ein Netzwerk umgeben (Pfeile). Die extrapulmonale Lage ist an den autofloureszenten Fettzellen zu erkennen (gestrichelte Pfeile) **f:** Rundliche, α-SMA positive Zelle mit langen Ausläufern, die das Lymphgefäß umgeben. Der Kern ist als Aussparung des glatten Muskelaktins erkennbar (durchgezogener Pfeil). Die Zellarme (gestrichelte Pfeile) umgreifen das Lymphgefäß.

An Venen bilden Lymphgefäße je nach Größe des Blutgefäßes mehr oder weniger komplex verzweigte Netzwerke um das Gefäß. An noch relativ großen Venen befinden sich entsprechend größere Lymphgefäße als an kleinen Venen.

Meist liegt ein Haupt-Lymphgefäß in Blutflussrichtung der Vene an. Bei großen Venen lassen sich gelegentlich auch zwei Haupt-Lymphgefäße finden, die die Vene begleiten.

Die Haupt-Lymphgefäße verzweigen sich, bilden so ein Netzwerk um die Vene und umschließen diese (Abb. 44 a). Kleine Venen besitzen meist nur ein Lymphgefäß mit gar keinen oder nur kurzen Abzweigungen, die das Gefäß oft nicht vollständig umfassen (Abb. 44 b). Auch der Durchmesser der Lymphgefäße nimmt wie der Verzweigungsgrad stetig ab.

Initiale Lymphgefäße sind rund oder leicht angespitzt und die Feinstruktur stellt sich homogen dar in der CD90.2 immunhistochemischen Färbung (Abb. 44 d und e). Es beginnt stets ein Stück weiter distal an der Vene als α-SMA positiven Zellen am Gefäß vorhanden sind. Wie auch in den großen Lymphgefäßen können einige Lymphozyten in Lymphgefäßen und ihrer Umgebung gefunden werden (Pfeile in Abb. 44 f).

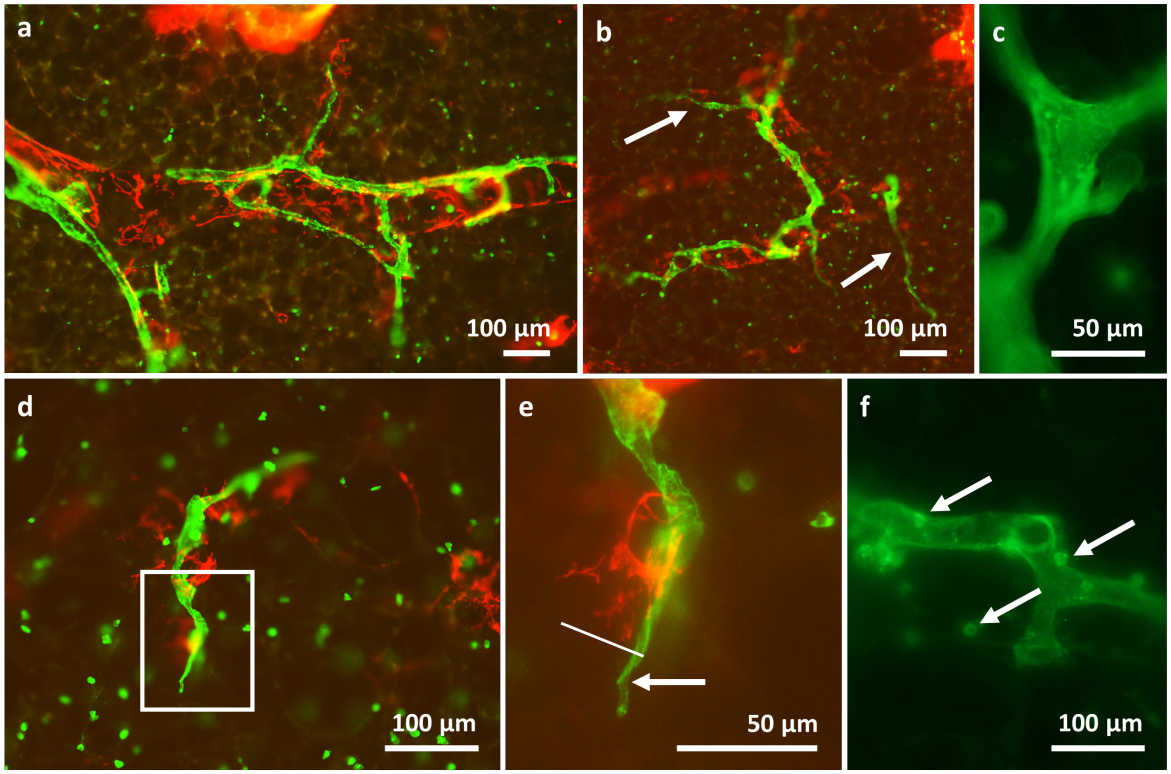

Abbildung 44: **Eigenschaften und Aufbau von intrapulmonalen Lymphgefäßen und Lymphgefäßkapillaren.** Immunhistochemie mit Antikörpern gegen α-SMA (rot) und CD90.2 (grün). **a:** Vene mit einem Gefäßkaliber von etwa 100-200 µm mit benachbartem Lymphgefäß. **b:** Vene mit einem Durchmesser von unter 100 µm mit Lymphgefäß. An Gefäßabschnitten mit noch geringerem Durchmesser ist keine Verzweigung des begleitenden Lymphgefäßes zu erkennen (Pfeile). **c:** Feinstruktur eines kleinen Lymphgefäßes. **d:** Initiales Lymphgefäß in einem Gefäßbereich, wo keine α-SMA positiven Zellen mehr vorhanden sind. Das Rechteck markiert den Bereich, der in e vergrößert dargestellt ist. **e:** Initiale Lymphgefäße reichen nach distal über die α-SMA positiven Zellen hinaus (Pfeil). Der Strich gibt den vermuteten Gefäßdurchmesser und das Ende der α-SMA positiven Zellen am Gefäß an. **f:** Kleines Lymphgefäß mit Lymphozyten (Pfeile) um und im Gefäß.

Neben der Beziehung zu anderen pulmonalen Strukturen wie Blutgefäßen und Atemwegen zeigen Lymphgefäße eine charakteristische Verteilung innerhalb der Lunge. Wie bereits beschrieben, gibt es in der murinen Lunge kein pleurales Lymphgefäßsystem [73, 72]. Die pulmonalen Lymphgefäße reichen bis fast unter die Pleura, es bleibt allerdings ein schmaler subpleuraler Raum, der frei von Lymphgefäßen ist (Abb. 45 e). Bezüglich des restlichen Lungengewebes gibt es stammspezifische Unterschiede in der Verteilung der Lymphgefäße und im Aufbau der Lymphgefäßnetzwerke. Vergleicht man Mäuse der Stämme C57BL/6 und BALB/c hinsichtlich der Verteilung der intrapulmonalen Lymphgefäße, so zeigt sich, dass C57BL/6 Mäuse eher kleinere Lymphgefäße besitzen, die auch in hilusfernen Lungenabschnitten verzweigt sind (Pfeile in Abb. 45 a und b), sodass die Verteilung der Lymphgefäße über die gesamte Lunge eher zugunsten von peripheren Lungenabschnitten ausfällt. Mäuse der Stammes BALB/c hingegen besitzen eher größere Lymphgefäße an größeren Venen, die dort teilweise verzweigt sind. Die Lymphgefäßdichte in BALB/c Tieren nimmt zum hilusfernen Lungengewebe hin eher ab (Abb. 45 c und d). Besonders subpleural lassen sich bei diesem Mausstamm nur wenige und sehr kleine, gering verzweigte Lymphgefäße finden.

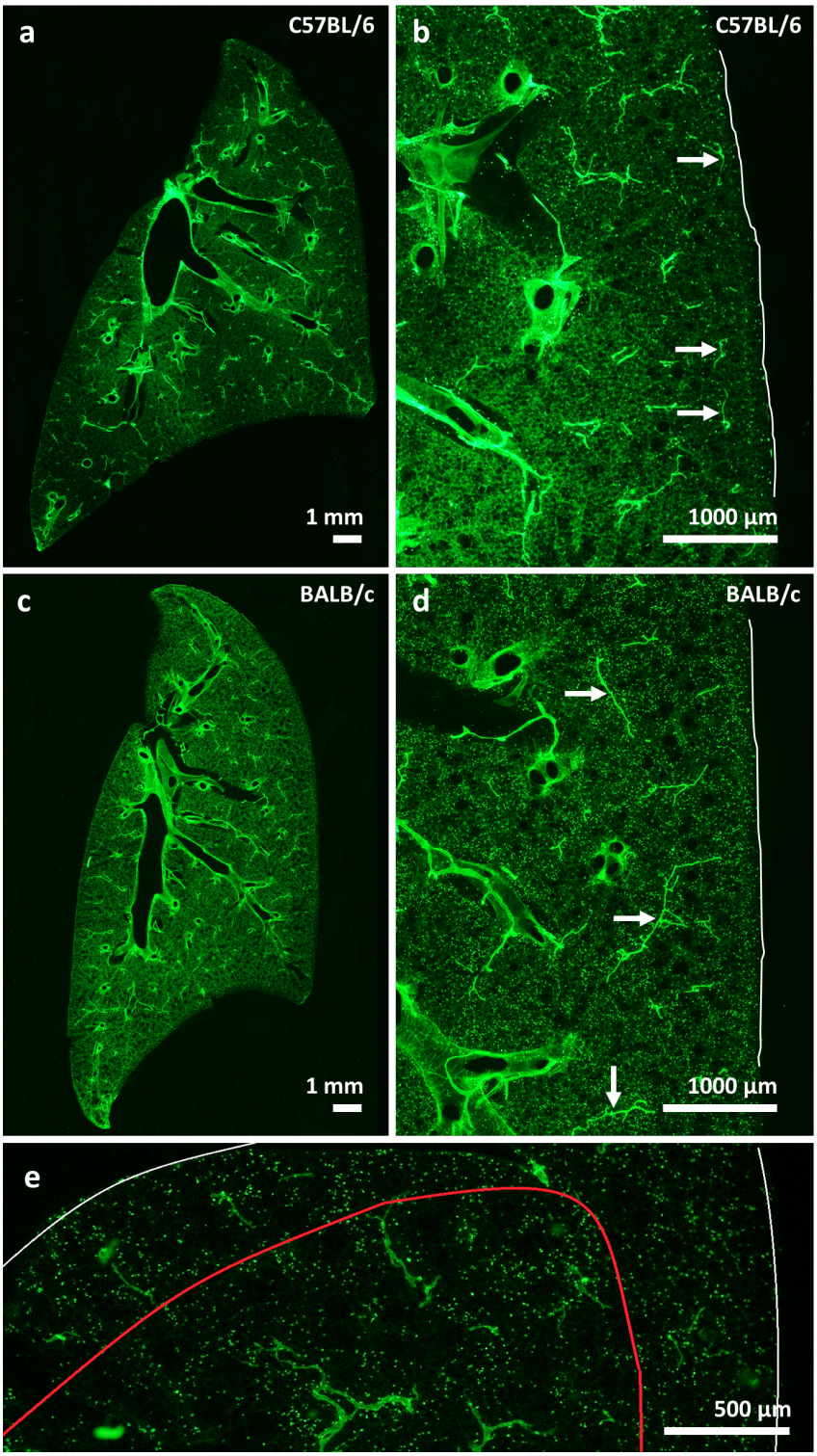

Abbildung 45: **Stammspezifische Unterschiede in der Verteilung der Lymphgefäße der murinen Lunge.** Immunhistochemie mit Antikörpern gegen CD90.2. Die weißen Linien auf b, d und e markieren die Pleura. **a und b:** Übersicht und Detailabbildung eines PCLS einer C57BL/6 Maus. Unter der Pleura sind kleine, verzweigte Lymphgefäße vorhanden (Pfeile). **c und d:** Übersicht und Detailabbildung eines PCLS einer BALB/c Maus. Lymphgefäße mit Verzweigungen (Pfeile) finden sich eher an den großen Gefäßen. Unter der Pleura gibt es nur wenige verzweigte Lymphgefäße **e:** Stammunabhängig gibt es direkt unter der Pleura nur wenige Lymphgefäße. Der rote Bogen markiert die Grenze zu dem Teil der Lunge, wo vermehrt Lymphgefäße zu finden sind.

Es lässt sich also feststellen, dass das einzelne Lymphgefäß in seiner Morphologie keine stammspezifischen Unterschiede aufweist, es aber stammspezifische Unterschiede hinsichtlich der intrapulmonalen Verteilung und der Verzweigung von Lymphgefäßen in der murinen Lunge gibt.

Auch die Quantifizierung der murinen pulmonalen Lymphgefäße hat gezeigt, dass sich die Anzahl der Lymphgefäße zwischen den Stämmen C57BL/6 und BALB/c unterscheidet. Schon eine kleine Versuchsgruppe mit jeweils 3 Tieren ergab, dass stammspezifische quantitative Unterschiede vorliegen: In C57BL/6 Tieren treten tendentiell mehr Lymphgefäße auf als in BALB/c Tieren (Abb. 46). In Mäusen des Stammes C57BL/6 finden sich in der linken Lunge im Mittel $\tilde{x}$ = 6356 [6008; 6412], *CV* = 3 %, *CE* = 10.8 % Lymphgefäße bei einer Versuchsgruppengröße von *(n = 3)* (in Klammer werden jeweils Minumum und Maximum der gefundenen Anzahl an Lymphgefäßen in der linken Lunge eines Tieres angegeben. Darauf folgen *coefficient of variance (CV)* und *coefficient of error (CE)*). Mäuse des Stammes BALB/c hingegen haben weniger intrapulmonale Lymphgefäße, hier liegt die Anzahl im Mittel bei $\tilde{x}$ = 4119 [3952; 4659], CV = 9 %, CE = 10.7 %, *(n = 3)*. Auffällig ist, dass die ermittelten Werte innerhalb eines Stammes interindividuell sehr ähnlich sind. Wegen dieser geringen Schwankungen kann trotz der kleinen Versuchsgruppe schon eine Aussage darüber getroffen werden, dass stammspezifische Unterschiede bezüglich der Anzahl an Lymphgefäßen auftreten, dass aber innerhalb desselben Mausstammes die Anzahl an Lymphgefäßen in der linken Lunge zwischen den einzelnen Individuen kaum schwankt.

Neben der Anzahl an Lymphgefäßen ist auch das Alter der Versuchstiere bekannt. Zudem wurden auch diese linken Lungen vor dem Schneiden der PCLS gewogen. Aus dem Gewicht der Lungen *(w)* lässt sich, wie oben beschrieben, auf das Volumen schließen, wobei die Dichte der Agarose näherungsweise der Dichte von Wasser entspricht. Das Alter der C57BL/6 Mäuse bei Entnahme der Lungen betrug 9 Wochen, das Alter der BALB/c Tiere 13, 14 und 15 Wochen. Das mittlere Gewicht der Lungen betrug bei den C57BL/6 *w* = 0,58 g [0,53 g; 0,57 g], *CV* = 10 %, *(n = 3)* und bei BALB/c Tieren *w* = 0,65 g [0,60 g; 0,68 g], *CV* = 7 %, *(n = 3)*. Aus diesen zusätzlichen Daten lässt sich schließen, dass die unterschiedliche Anzahl an Lymphgefäßen in den beiden untersuchten Mausstämmen nicht vom Alter oder dem Lungenvolumen abhängt, denn die C57BL/6 Tiere mit mehr Lymphgefäßen waren 4 bis 6 Wochen jünger und ihre Lungenvolumina im Durchschnitt sogar kleiner.

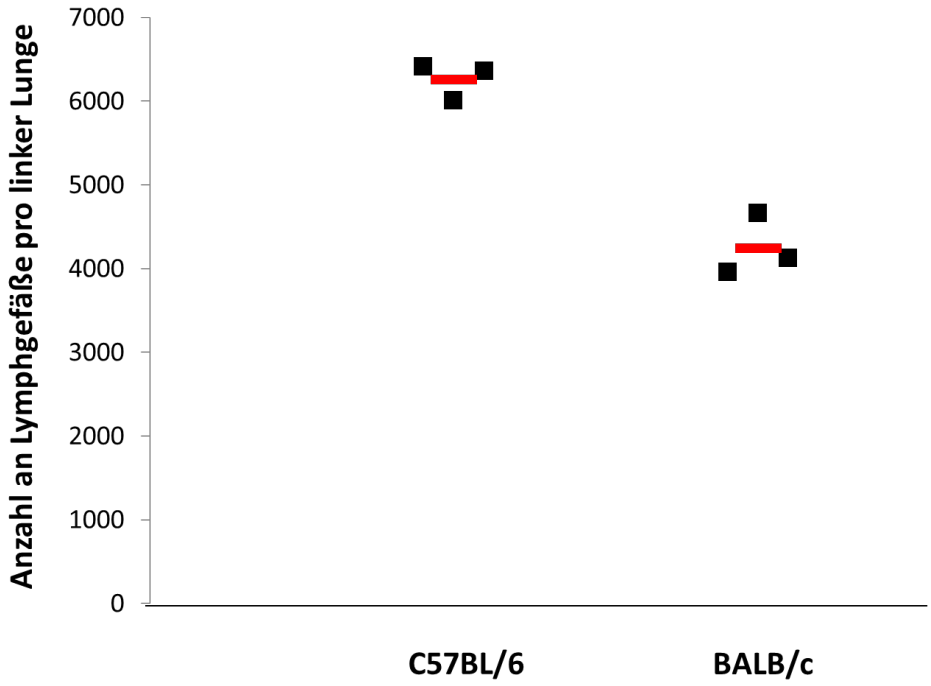

Abbildung 46: **Anzahl an Lymphgefäßen in der murinen Lunge und stammspezifische Unterschiede in der Anzahl der Lymphgefäße.** Jeder Datenpunkt repräsentiert die Anzahl an Lymphgefäßen pro linker Lunge in einem Tier. Der Mittelwert ist als roter Strich dargestellt. Gruppengröße $n = 3$. Auf eine statistische Auswertung wurde bei zu kleinen Versuchsgruppen verzichtet.

3.4.2 Lymphgefäße in der murinen Lunge bei normobarer Hypoxie mit 10 % O_2

Werden Mäuse des Stammes C57BL/6 unter normobarer Hypoxie mit 10 % O_2 gehalten, so zeigen sich vielfältige Änderungen bezüglich der Quantität und der Netzwerkqualität von pulmonalen Lymphgefäßen.

Die Anzahl an Lymphgefäßen steigt bereits nach 7 Tagen im Mittel um ca. das Dreifache von $\tilde{x}$ = 6634 [5540; 71529], *CV* = 10,5 %, *CE* = 10,5 %, *(n = 6)* unter normoxischen Bedingungen auf $\tilde{x}$ = 19184 [16641; 31526], *CV* = 30 %, *CE* = 9,8 %, *(n = 6)* Lymphgefäßen pro linker Lunge. Hält man die Tiere für 14 Tage bei einem Sauerstoffgehalt von 10 % in der Atemluft, so wächst die Zahl an geschätzten Lymphgefäßen pro linker Lunge weiter auf $\tilde{x}$ = 24098 [16709; 28710], *CV* = 18 %, *CE* = 9,6 %, *(n = 6)*.

Nach insgesamt 21 Tagen unter normobarer 10 %-iger Hypoxie steigt die Anzahl an Lymphgefäßen in der murinen linken Lunge weiter auf $\tilde{x}$ = 26409 [25001; 33162], *CV* = 12,4 %, *CE* = 9,7 %, *(n = 5)*, sodass nach 21 Tagen unter hypoxischen Bedingungen ca. viermal mehr Lymphgefäße innerhalb einer linken Lunge gefunden werden können als unter normoxischen Bedingungen, obwohl die Tiere gleich alt sind (Abb. 47).

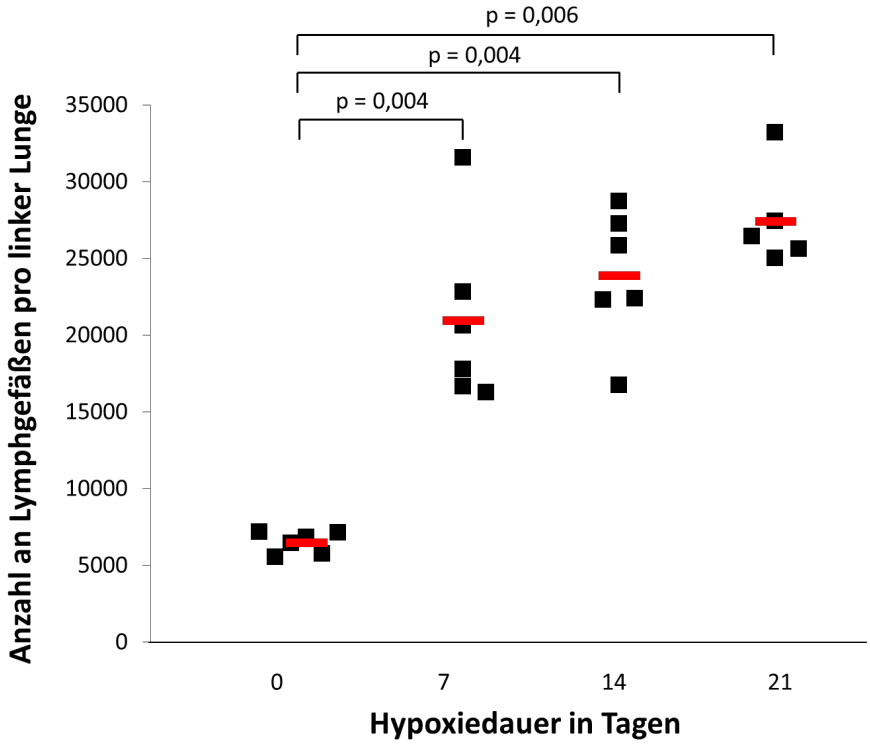

Abbildung 47: **Anzahl an Lymphgefäßen in der murinen linken Lunge unter hypoxischen Bedingungen.** Jeder Datenpunkt repräsentiert die geschätzte Anzahl an Lymphgefäßen pro linker Lunge in einem Tier. Der Mittelwert ist als roter Strich dargestellt. Normoxie und 7 bzw. 14 Tage normobare Hypoxie mit 10 % O_2: Gruppengröße *n = 6*. 21 Tage normobare Hypoxie mit 10 % O_2: Gruppengröße *n = 5*. Durchführung des Kruskal-Wallis-Tests.

Diese Zunahme der Lymphgefäße lässt sich bereits in der Übersicht auf zwei PCLS erkennen, die aus Mäusen stammen, die entweder unter normoxischen Bedingungen oder 21 Tage unter normobarerer Hypoxie mit 10 % O_2 gehalten wurden (Abb. 48 a und d). Weiterhin fällt auf, dass unter Normoxie vor allem zentral viele verzweigte Lymphgefäße zu finden sind, während sich unter hypoxischen Bedingungen neben einer zentralen Zunahme der Lymphgefäße auch in pleuranahen Lungenabschnitten ein deutlicher Anstieg an Lymphgefäßen zeigt (Abb. 48 b und c).

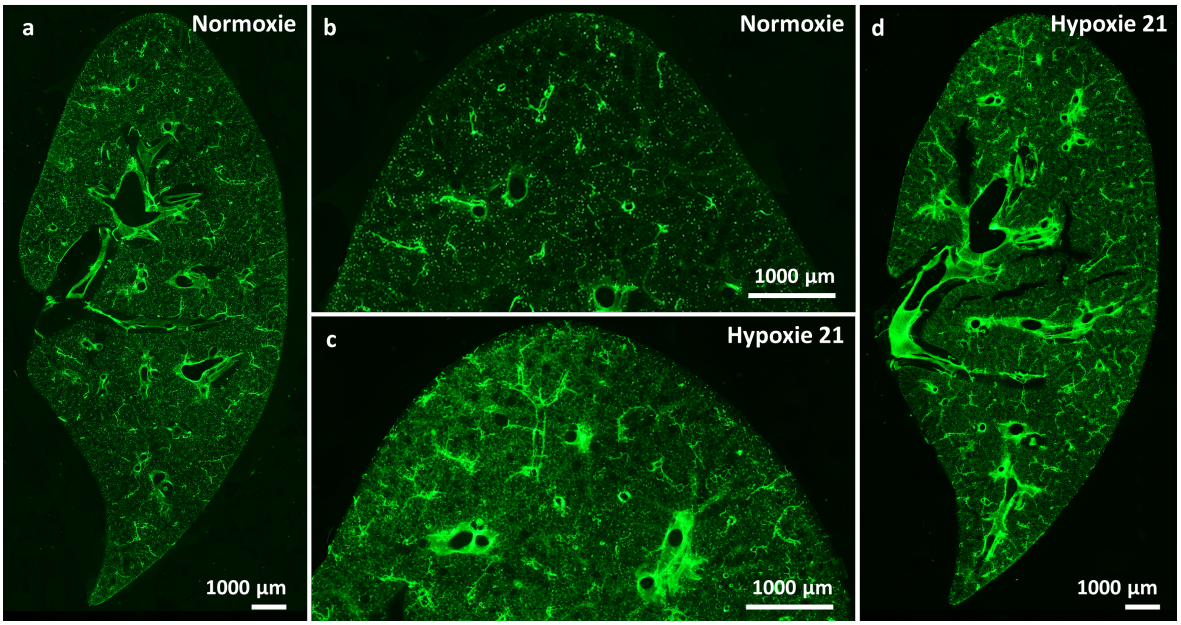

Abbildung 48: **Übersichten Normoxie und 21 Tage Hypoxie. a und b:** Übersicht und Vergrößerung der Lungenspitze eines PCLS aus der Gruppe der normoxischen Kontrolltiere. **c und d:** Vergrößerung der Lungenspitze und Übersicht eines PCLS aus einem Tier, das 21 Tage unter hypoxischen Bedingungen gehalten wurde.

Betrachtet man dann die Veränderungen im Verlauf, so zeigt sich die CD90.2 Markierung der Lymphgefäße nach 7 Tagen unter hypoxischen Bedingungen unregelmäßiger in ihrer Kontur im Vergleich zu Lymphgefäßen unter normoxischen Bedingungen (Abb. 49 a und b). Eine Zunahme der Lymphgefäße durch Bildung neuer Gefäße ist allerdings in der Übersicht erst nach 14 bis 21 Tagen zu erkennen (Abb. 49 c und d).

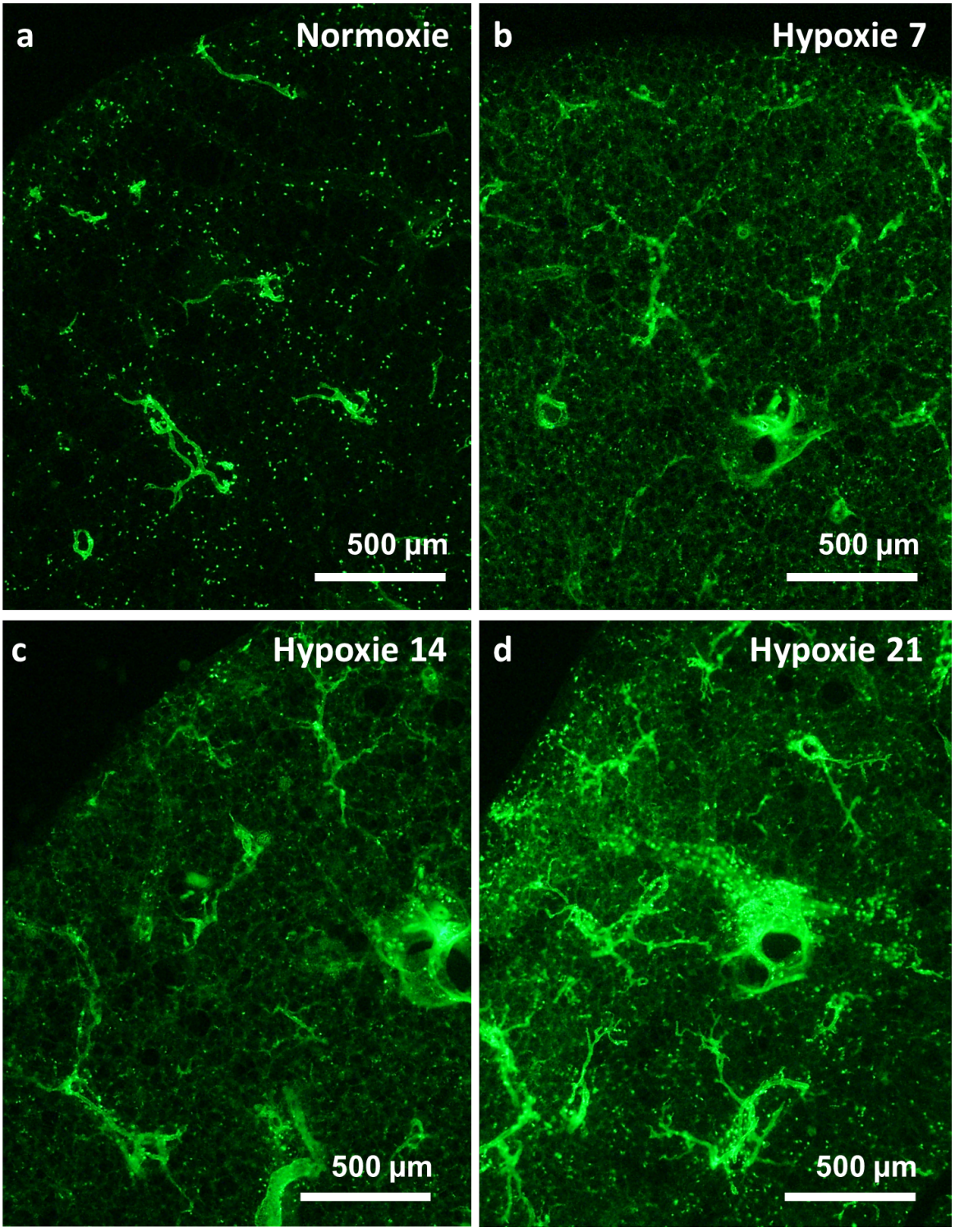

Abbildung 49: **Veränderungen des Lymphgefäßnetzwerks im Verlauf der Hypoxie in der Übersicht.** Immunhistochemie mit Antikörpern gegen CD90.2. **a:** Wenig verzweigte Lymphgefäße unter normoxischen Bedingungen. **b:** Die Kontur der CD90.2 Markierung der Lymphgefäße ist nach 7 Tagen normobarer Hypoxie unregelmäßiger. **c:** Zunahme der Lymphgefäße nach 14 Tagen normobarer Hypoxie **d:** Weitere Zunahme der Anzahl von Lymphgefäßen nach 21 Tagen unter hypoxischen Bedingungen vor allem unter der Pleura.

Abbildung 50 zeigt, wie die Bildung neuer Lymphgefäße morphologisch abläuft: An kleinen und großen Lymphgefäßen bilden sich multiple Ausstülpungen des vorhandenen Lymphgefäßes (Pfeile in Abb. 50 a und b). Zunächst zeigen sich kleine Ausziehungen der CD90.2 Markierung, sodass die Kontur der Lymphgefäße unregelmäßig erscheint (Kreise in Abb. 50 c). Diese Gefäßausziehungen vergrößern sich im Verlauf und können dann unterschiedliche Morphologien aufweisen: Es entstehen Aussprossungen, bei denen sich ein Knotenpunkt zwischen drei Lymphgefäßen bildet, die oft ein hakenförmiges Aussehen haben (Abb. 50 d). Im Unterschied dazu gibt es auch Aussprossungen, bei denen ein Knotenpunkt zwischen vier Lymphgefäßen entsteht (Abb. 50 e). Zudem lassen sich Aussprossungen unterschiedlicher Länge darstellen (Pfeile in Abb. 50 f).

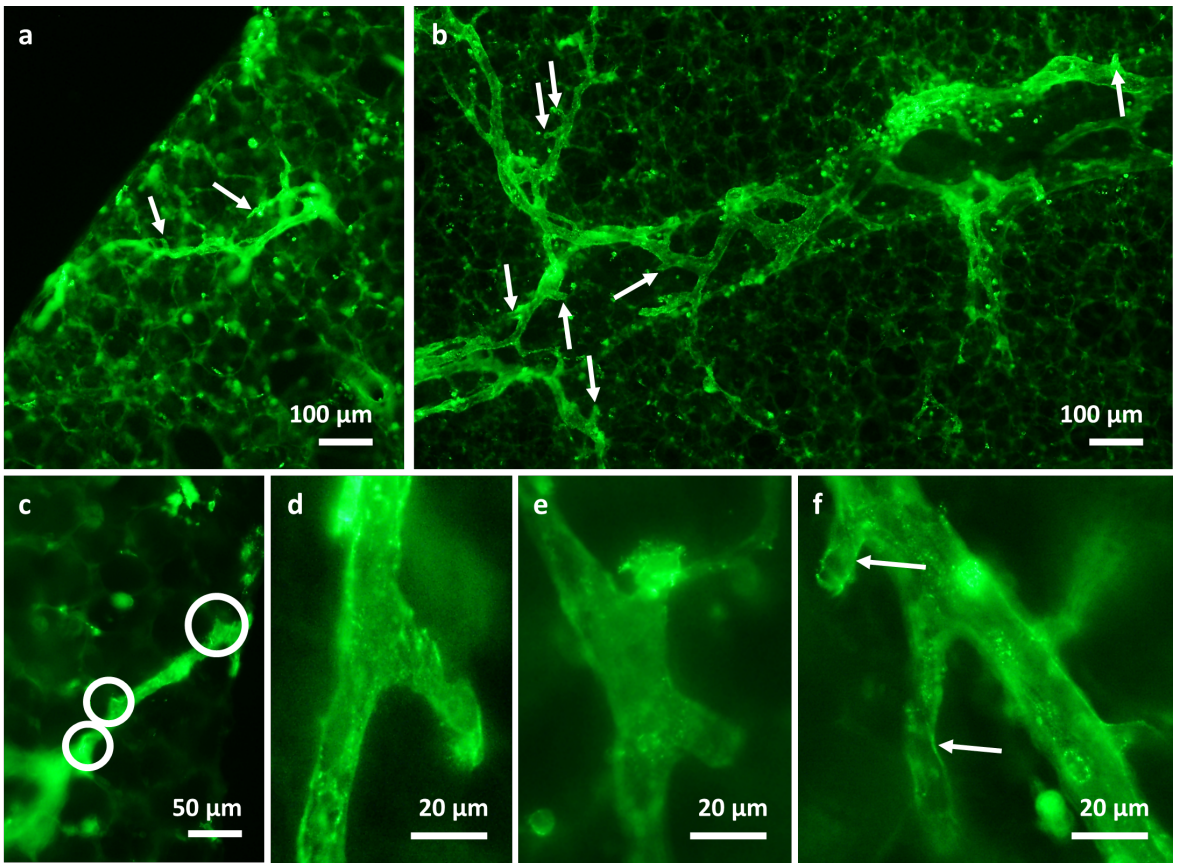

Abbildung 50: **Bildung von Aussprossungen an Lymphgefäßen nach 7 Tagen unter normobarer Hypoxie mit 10 % O_2.** Immunhistochemie mit Antikörpern gegen CD90.2. **a:** Bildung von Aussprossungen (Pfeile) an einem kleinen, pleuranahen Lymphgefäß nach 7 Tagen unter hypoxischen Bedingungen. **b:** Bildung von multiplen Aussprossungen (Pfeile) an großen Lymphgefäßen nach 7 Tagen unter hypoxischen Bedingungen. **c:** Ausziehungen der Gefäßwand eines Lymphgefäßes (Kreise) als Zeichen einer beginnenden Aussprossung nach 7 Tagen bei normobarer Hypoxie. **d und e:** Die Aussprossungen sind unterschiedlich konfiguriert. Abbildung d zeigt eine hakenförmige Aussprossung an einem Lymphgefäß mit Bildung eines Knotenpunktes zwischen drei Lymphgefäßen. Abbildung e zeigt eine H-förmige Aussprossung an einem Lymphgefäß mit Bildung eines Knotenpunktes zwischen vier Lymphgefäßen. **f:** Unterschiedlich lange Aussprossungen (Pfeile).

Die neu gebildeten Aussprossungen sind so klein, dass sie erst in einer 10-fachen Vergrößerung sichtbar werden. Sie werden dennoch als neu gebildetes Lymphgefäß gezählt, da sie mit dem bereits vorhandenen Lymphgefäß einen neuen Knotenpunkt bilden. Dies erklärt, warum die Anzahl an Lymphgefäßen schon nach 7 Tagen sprunghaft steigt, in den Übersichtsaufnahmen der PCLS aber keine drastische Zunahme der Lymphgefäße zu erkennen ist.

Ab 14 Tagen unter hypoxischen Bedingungen wird deutlich, wie die Netzwerkbildung um die Venen abläuft: Viele begleitende Lymphgefäße umschlingen die Vene fast vollständig (Pfeil in Abb. 51 a) und bilden Brücken zwischen zwei Aussprossungen (Pfeil in Abb. 51 b).

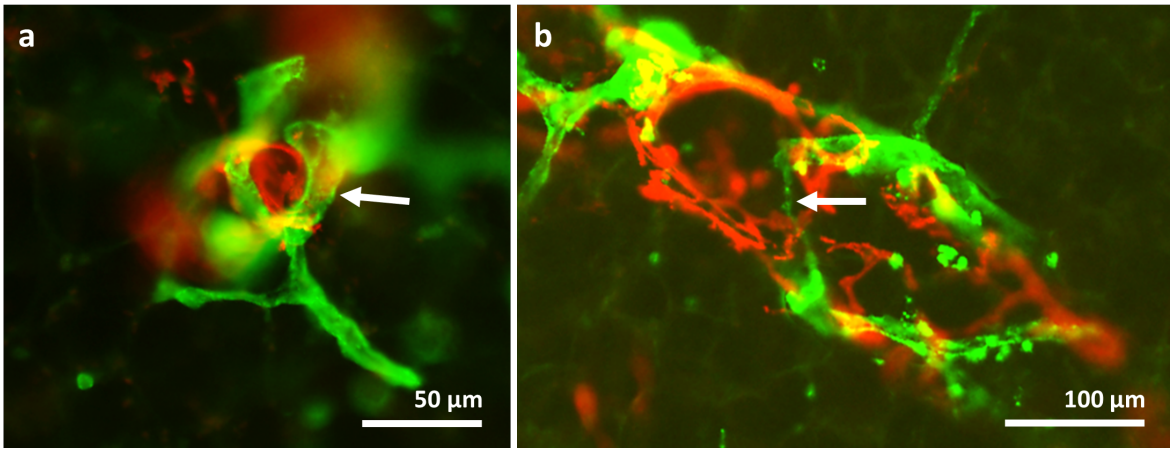

Abbildung 51: **Bildung von Brücken zwischen Lymphgefäßaussprossungen nach 14 Tagen unter hypoxischen Bedingungen.** Immunhistochemie mit Antikörpern gegen α-SMA (rot) und CD90.2 (grün). **a:** Ein Lymphgefäß (Pfeil) umschließt die Vene fast vollständig. **b:** Zwischen 2 Lymphgefäßaussprossungen bildet sich eine Brücke (Pfeil), die beide Lymphgefäße verbindet.

In diesem Zusammenhang wird deutlich, dass Lymphgefäßaussprossungen häufig im Bereich neu muskularisierter Venenabschnitte auftreten (Abb. 52). In unmittelbarer Umgebung von Gefäßabzweigungen mit neu aufgetretener α-SMA Markierung (gestrichelte Pfeile in Abb. 52 b) zeigt sich häufig auch eine Lymphgefäßaussprossung (durchgezogene Pfeile in Abb. 52 b).

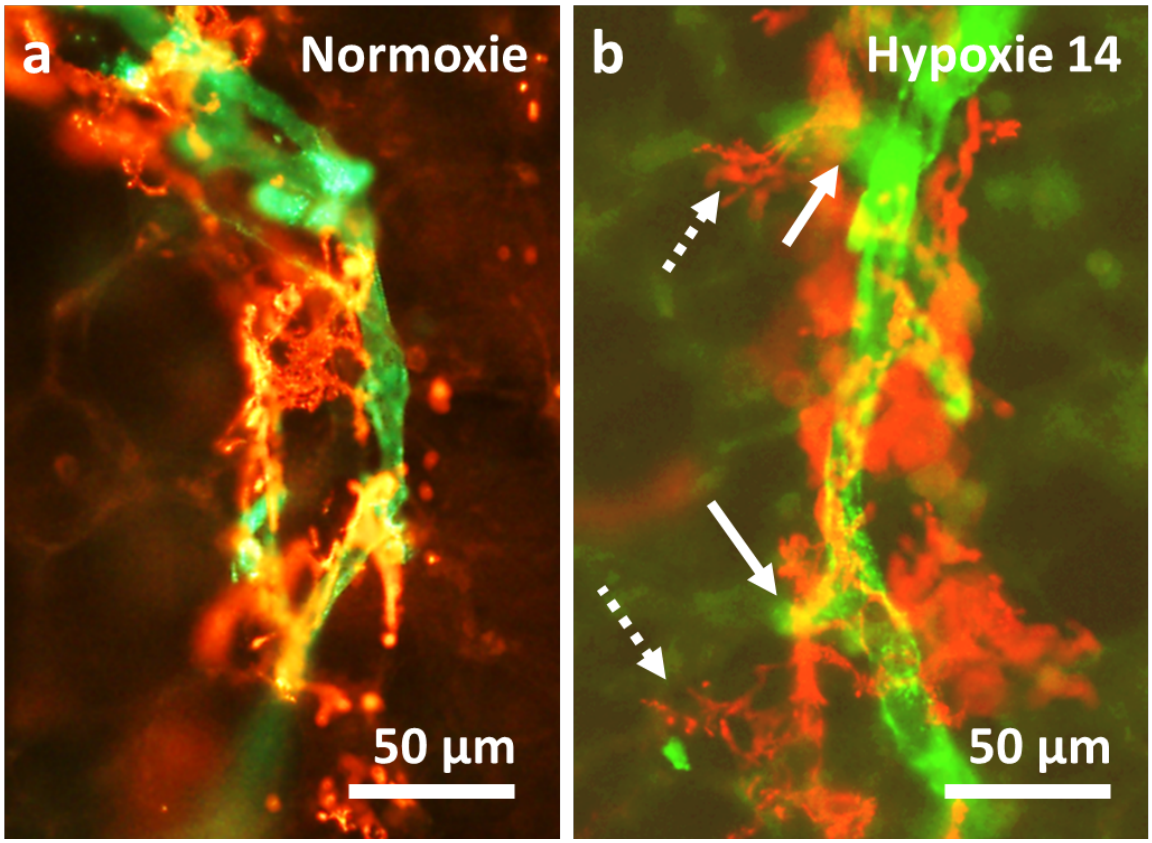

Abbildung 52: **Lymphgefäßaussprossungen treten zusammen mit neu muskularisierten Gefäßabzweigungen auf.** Immunhistochemie mit Antikörpern gegen α-SMA (rot) und CD90.2 (grün). **a:** Vene und begleitendes Lymphgefäß unter normoxischen Bedingungen. **b:** Vene mit vergleichbarem Kaliber nach 14 Tagen unter hypoxischen Bedingungen. Im Bereich von Lymphgefäßaussprossungen (durchgezogene Pfeile) zeigen sich die neu muskularisierten Gefäßabzweigungen der Vene (gestrichelte Pfeile).

Meist verläuft die Bildung neuer Lymphgefäße und die Muskularisierung nicht synchron. Dies wird im weiteren Verlauf der Hypoxie deutlich. Zunächst bildet sich das neue Lymphgefäß (durchgezogener Pfeil in Abb. 53 a), das aus diesem Grund häufig schon weit über die Muskulatur der dazugehörigen Vene (gestrichelter Pfeil in Abb. 53 a und c) hinausragt. Im Verlauf der Hypoxiedauer zeigt sich eine zunehmende Muskularisierung der neuen Gefäßabschnitte (gestrichelter Pfeil in Abb. 53 b und d), sodass das Lymphgefäß länger an einer α-SMA positiven Vene verläuft, es reicht aber weiterhin über den muskularisierten Teil der Vene hinaus (durchgezogene Pfeile in Abb. 53 b).

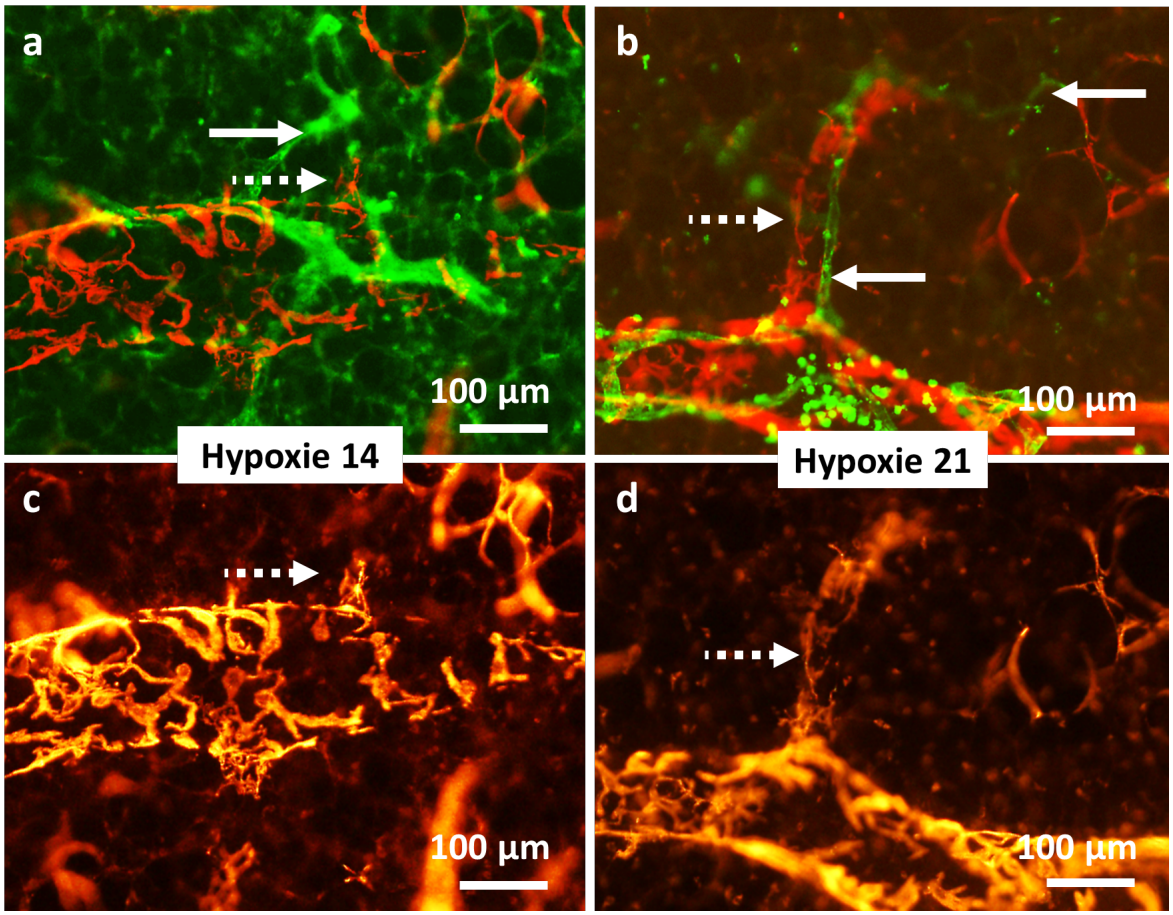

Abbildung 53: **Das Lymphgefäß reicht weiter in die Peripherie vergleich mit den α-SMA positiven Zellen.** Immunhistochemie mit Antikörpern gegen α-SMA (rot) und CD90.2 (grün). **a und c:** Nach 14 Tagen Hypoxie ist das Lymphgefäß (durchgezogener Pfeil) schon langstreckig in das die Vene umgebende Lungenparenchym gewachsen. Die glatte Muskulatur (gestrichelter Pfeil) der neuen Gefäßabzweigung bleibt weit zurück. **b und d:** Deutliche Zunahme der glatten Muskulatur im Verlauf der neuen Gefäßabzweigung (gestrichelter Pfeil). Das Lymphgefäß (durchgezogener Pfeil) endet weiterhin weit vor der glatten Muskulatur.

Im weiteren Verlauf bildet sich dann unter hypoxischen Bedingungen ein dichtes Netzwerk aus Lymphgefäßen um die Venen. Nach 21 Tagen bei normobarer Hypoxie mit 10 % O_2 ist das Netzwerk aus Lymphgefäßen bereits stark verzweigt und vernetzt - (Abb. 54 a).

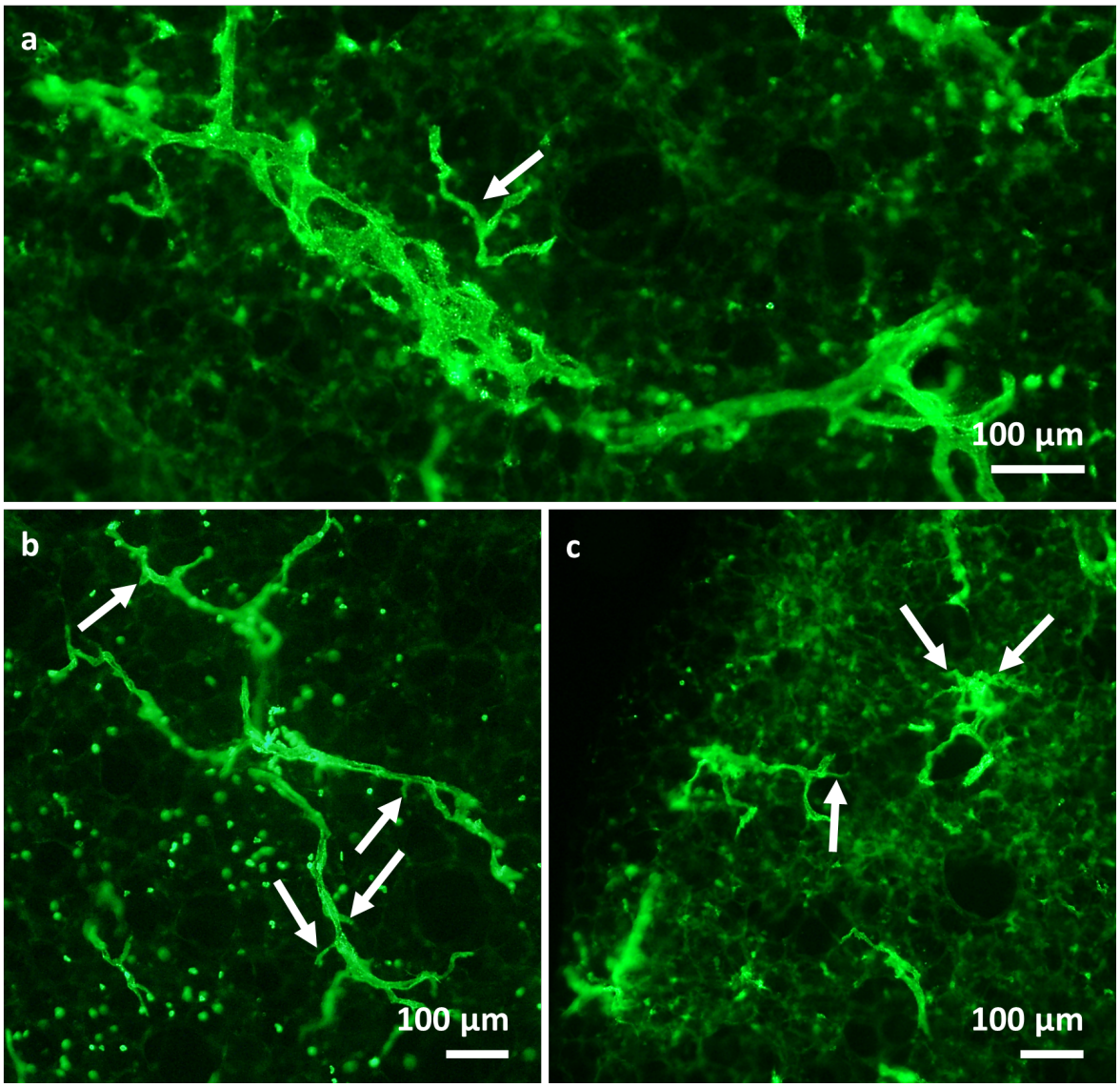

Abbildung 54: **Dichtes Lymphgefäßnetzwerk und weiterhin sichtbare Bildung von Aussprossungen nach 21 Tagen Hypoxie.** Immunhistochemie mit Antikörpern gegen CD90.2. **a:** Die Lymphgefäße sind stark verzweigt und vernetzt und bilden so ein dichtes Netzwerk um Venen. Einige Aussprossungen wachsen in das die Vene umgebende Lungengewebe ein (Pfeil). **b und c:** Auch nach 21 Tagen ist die Vermehrung der Lymphgefäße nicht abgeschlossen. Es bilden sich weiterhin Aussprossungen an Lymphgefäßen (Pfeile).

Eine Zunahme der Verzweigung zeigt sich auch darin, dass die Anzahl an Zählereignissen mit der Valenz 4 nach 7 Tagen nach Hypoxiebeginn im Verhältnis zu normoxischen Bedingungen von $\tilde{x}$ = 1525 [1367; 1682], *(n = 6)* auf $\tilde{x}$ = 7184 [3426; 10509], *(n = 6)* ansteigt (Abb. 55). Das heißt, dass unter Hypoxie mehr Abzweigungen gefunden werden, wo 4 Lymphgefäße zusammentreffen, als unter Normoxie. Allerdings steigt die Anzahl an Zählereignissen mit der Valenz 4 nicht im Verhältnis zu der Gesamtzahl an Zählereignissen.

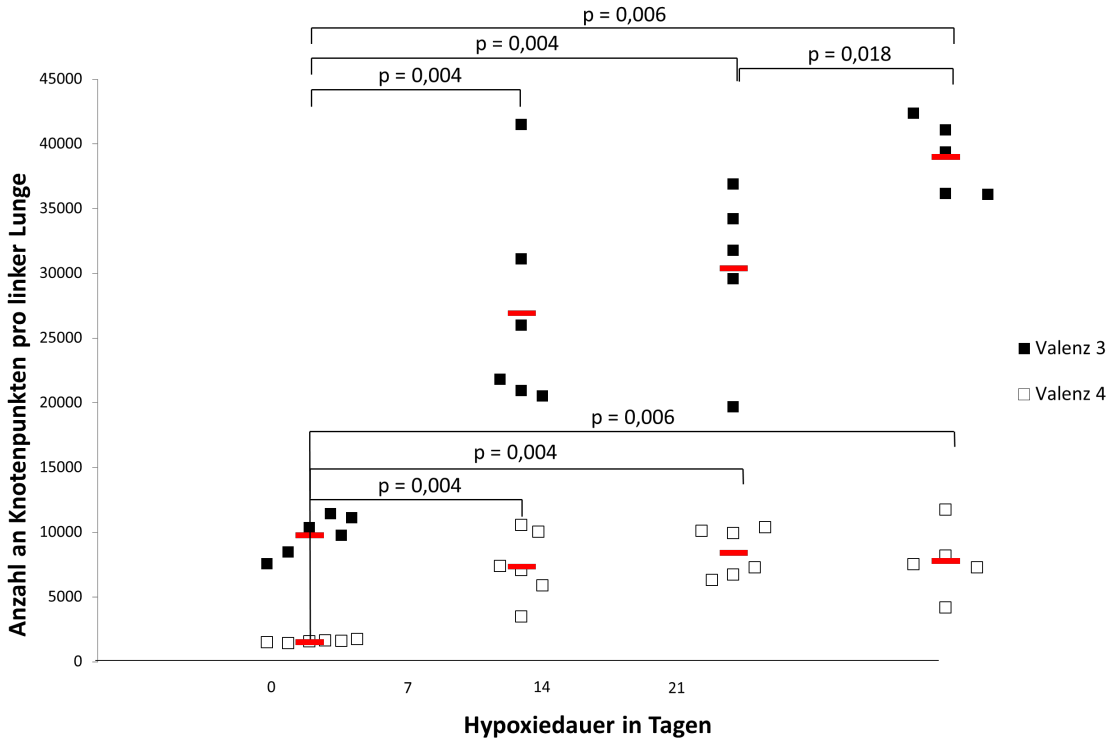

Abbildung 55: **Zunahme des Verzweigungsgrades.** Jeder schwarze Datenpunkt repräsentiert die geschätzte Anzahl an Zählereignissen mit der Valenz 3 pro linker Lunge in einem Tier. Jeder weiße Datenpunkt repräsentiert die geschätzte Anzahl an Zählereignissen mit der Valenz 4 pro linker Lunge in einem Tier. Höhere Valenzen traten nicht auf. Der Mittelwert ist jeweils als roter Strich dargestellt. Normoxie und 7 bzw. 14 Tage normobare Hypoxie mit 10 % O_2: Gruppengröße *n = 6*. 21 Tage normobare Hypoxie mit 10 % O_2: Gruppengröße *n = 5*. Durchführung des Kruskal-Wallis-Tests.

Allerdings ist auch nach 21 Tagen die Vermehrung der Lymphgefäße nicht abgeschlossen, da sich, wie in Abbildung 54 b und c sichtbar ist, weiterhin unterschiedlich lange Aussprossungen an den vorhandenen Gefäßen bilden. Neben dem Mechanismus der Netzwerkbildung um die Venen fällt außerdem auf, dass einige Aussprossungen von der Vene in das umliegende Lungengewebe einwachsen und so das Lymphgefäßsystem nach peripher erweitern (Pfeil in Abb. 54 a).

Während sich die Lymphgefäße an den Venen, wie oben gezeigt, stark vermehren, findet an den Lymphgefäßen im Bindegewebe zwischen Arterien und Atemwegen kaum sichtbare Proliferation statt, sodass auch nach 21 Tagen normobarer Hypoxie in diesem Bereich nur wenig Lymphgefäße abzugrenzen sind (Abb. 56).

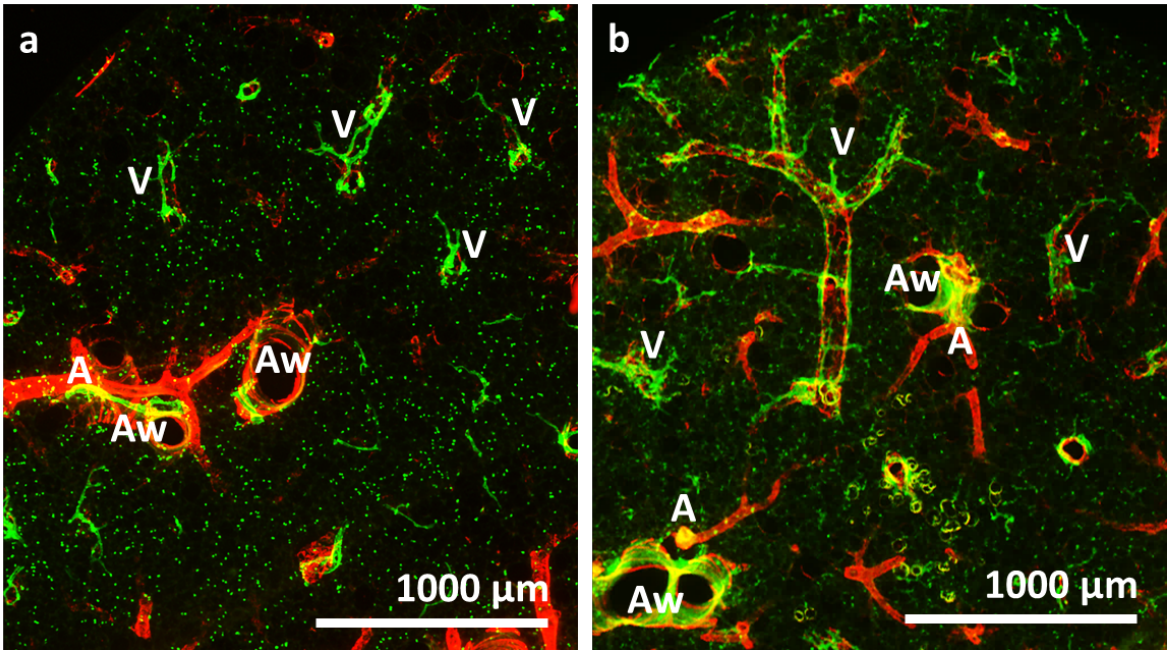

Abbildung 56: **Wenig Lymphangionese im Bindegewebe zwischen Arterien (A) und Atemwegen (Aw) bei gleichzeitiger starker Netzwerkbildung der Lymphgefäße um Venen (V).** Immunhistochemie mit Antikörpern gegen α-SMA (rot) und CD90.2 (grün). **a:** Unter normoxischen Bedingungen finden sich sowohl an Venen als auch im Bindegewebe zwischen Arterien und Atemwegen wenige Lymphgefäße . **b:** Während sich nach 21 Tagen unter normobarer Hypoxie mit 10 % O_2 um die Venen ein dichtes Geflecht aus Lymphgefäßen gebildet hat, zeigen sich im Bindegewebe zwischen Arterien und Atemwegen weiterhin nur wenige Lymphgefäße.

Die durch normobare Hypoxie mit 10 % O_2 induzierte Vermehrung der Lymphgefäße in der linken murinen Lunge zeichnet sich vor allem durch eine zunehmende Netzwerkbildung der Lymphgefäße um die Venen aus. Während unter normoxischen Bedingungen die meisten Venen nur ein begleitendes Lymphgefäß mit wenigen Abzweigungen besitzen, bilden sich im Verlauf der Hypoxie immer mehr Lymphgefäße um die Venen, die teilweise in das die Vene umgebende Gewebe einwachsen. Nach 21 Tagen unter hypoxischen Bedingungen zeigt sich dann ein dichtes Netzwerk mit vielen Abzweigungen, das die Vene wie ein Gitter umschließt (Abb. 57). Neben dieser Netzwerkbildung kommt es ebenfalls zu einer Erweiterung des Lymphgefäßnetzwerks nach peripher durch die Bildung von Aussprossungen, die in das umliegende Lungenparenchym wachsen.

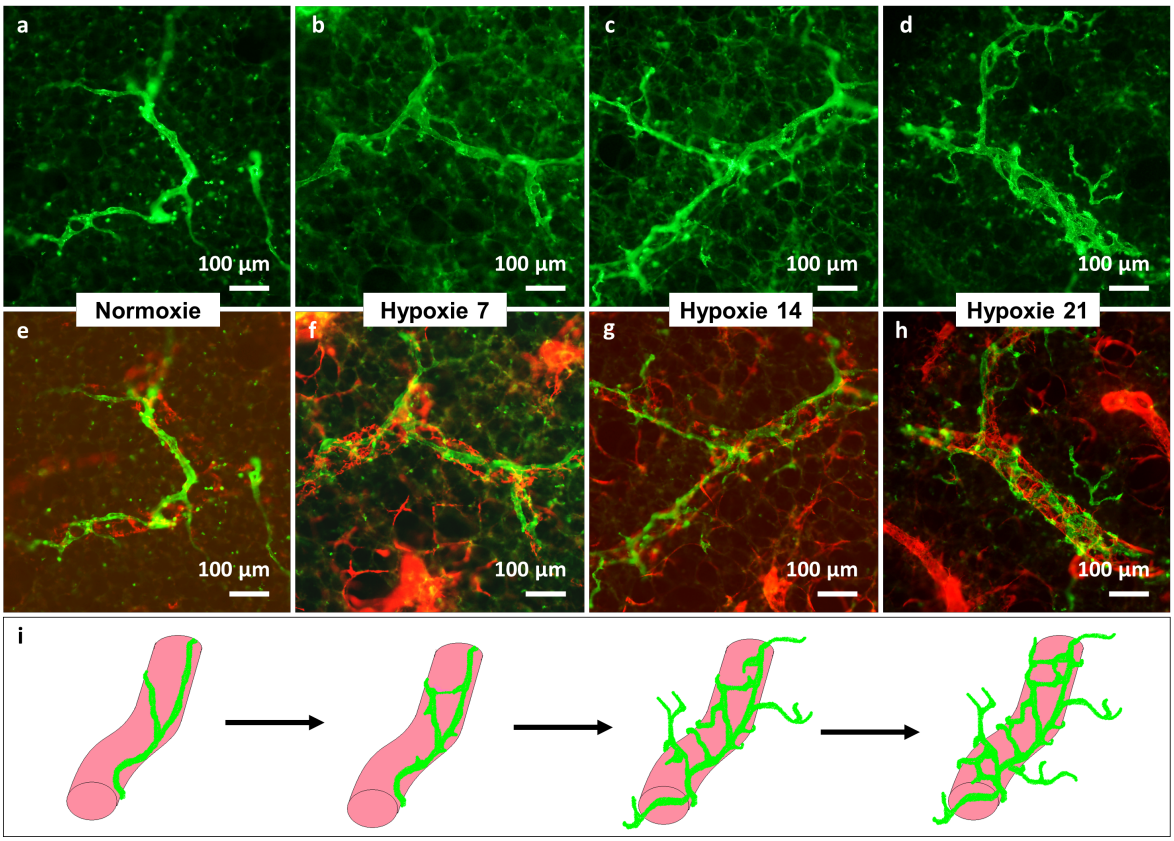

Abbildung 57: **Veränderungen des Lymphgefäßnetzwerks unter normobaren hypoxischen Bedingungen.** Immunhistochemie mit Antikörpern gegen α-SMA (rot) und CD90.2 (grün). **a:** Ein nur wenig verzweigtes Lymphgefäß begleitet die Vene unter normoxischen Bedingungen. **b:** Nach 7 Tagen Hypoxie zeigen sich erste kleine, neu gebildete Lymphgefäße. **c:** Erste Bildung eines Netzwerkes an Lymphgefäßen um die Vene nach 14 Tagen. **d:** Weitere Zunahme der Gitternetzwerkbildung um das Lymphgefäß nach 21 Tagen unter hypoxischen Bedingungen und Einwachsen von Lymphgefäßaussprossungen in das die Vene umgebende Lungengewebe. **e:** Schematische Darstellung der Lymphgefäßvermehrung um murine Venen unter normobarer Hypoxie.

Auffällig ist, dass im rechten inferioren Lungenlappen nach 21 Tagen unter normobarer Hypoxie mit 10 % O_2 Lymphgefäße an intraacinären Arterien auftreten, während dies in der linken Lunge nicht beobachtet werden kann. Sie stehen in Verbindung mit dem

Lymphgefäßnetzwerk der benachbarten Vene (Abb. 58 b). Bei sehr kleinen intraacinären Arterien lässt sich auch hier kein begleitendes Lymphgefäß mehr finden (Abb. 58 c). Auch im Bereich der Ducutuli zeigen sich unter hypoxischen Bedingungen in der rechten inferioren Lunge Lymphgefäße (Abb. 58 e und g).

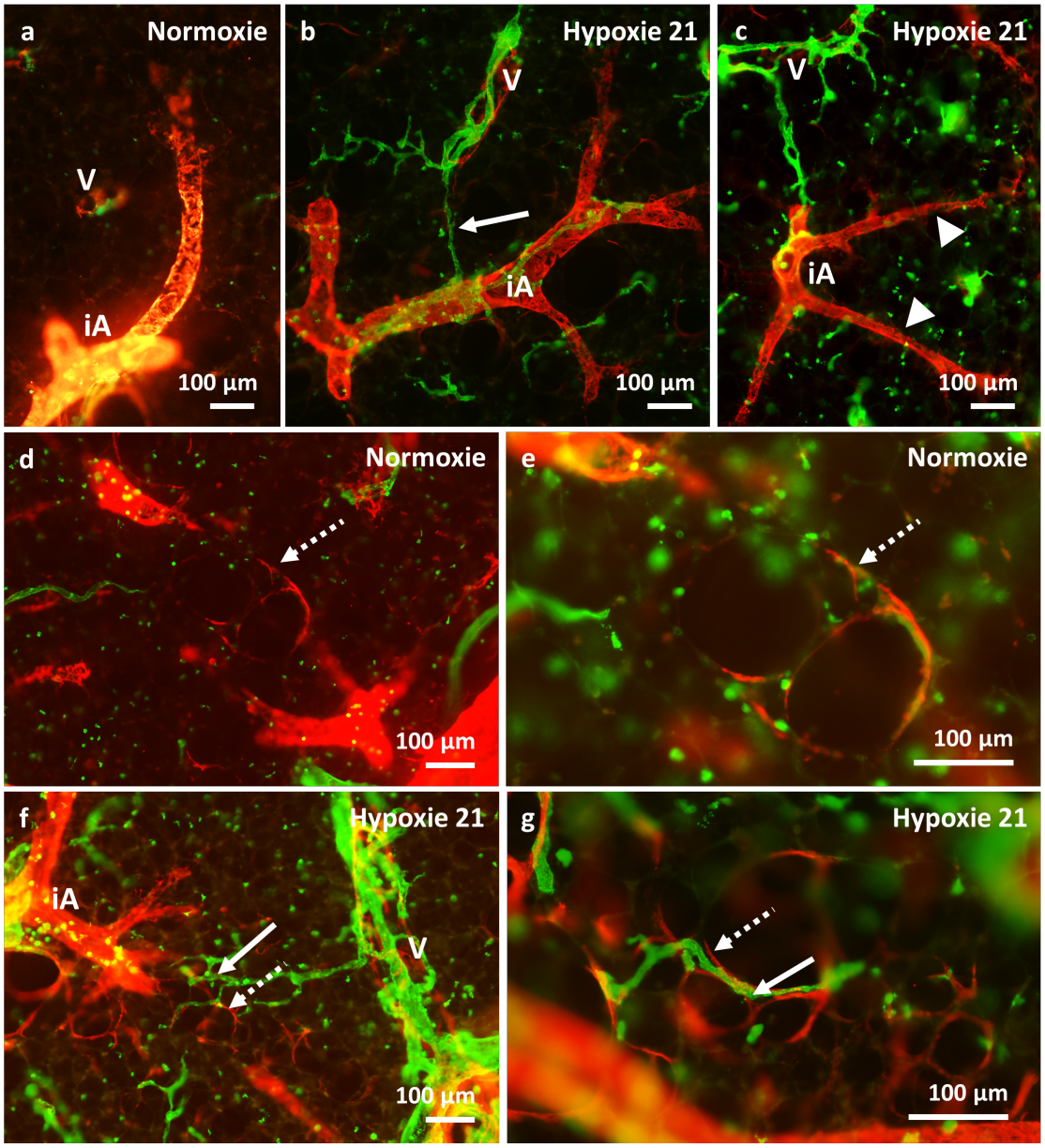

Abbildung 58: **Lymphgefäße an intraacinären Arterien und im Bereich der Ductuli alveolares im rechten inferioren Lungenlappen.** Immunhistochemie mit Antikörpern gegen α-SMA (rot) und CD90.2 (grün). Intraacinäre Arterien (iA), Venen (V), Ductuli alveolares (gestrichelte Pfeile) und Lymphgefäße (durchgezogene Pfeile). **a:** Keine Lymphgefäße an intraacinären Arterien unter normoxischen Bedingungen. **b:** Lymphgefäßnetzwerk um größere intraacinäre Arterie mit Verbindung (Pfeil) zum Lymphgefäßsystem der benachbarten Vene. **c:** Kleinere intraacinäre Arterien haben kein begleitendes Lymphgefäß mehr (Pfeilspitzen). **d und e:** Keine Lymphgefäße im Bereich der Ductuli alveolares unter normoxischen Bediungungen. **f und g:** Lymphgefäße um Ductuli alveolares nach 21 Tagen unter hypoxischen Bedingungen.

Dieses Phänomen konnte im inferioren rechten Lungenlappen nach 21 Tagen unter hypoxischen Bedingungen, nicht aber im linken Lungenlappen nachgewiesen werden, obwohl es sich in beiden Fällen um dieselben Tiere handelte. Des Weiteren unterschieden sich rechte inferiore und linke Lunge nicht in den normoxisch gehaltenen Mäusen.

3.4.3 Aufbau und Anzahl von Lymphgefäßen sowie Verteilung von Lymphozyten in der murinen Lunge bei einer akuten allergischen Atemwegsentzündung

Im Rahmen einer akuten allergischen Atemwegsentzündung verändert sich die nachbarschaftliche Beziehung der Lymphgefäße nicht. Sie sind weiterhin homogen über die gesamte Lunge verteilt und verlaufen mit den Venen und zwischen Arterien und Atemwegen (Abb. 59). Allerdings kommt es zu massiven Ansammlungen von Lymphozyten im Bereich der Lymphgefäße, weshalb die Lymphgefäße häufig zum Teil vom Zellinfiltrat überlagert werden.

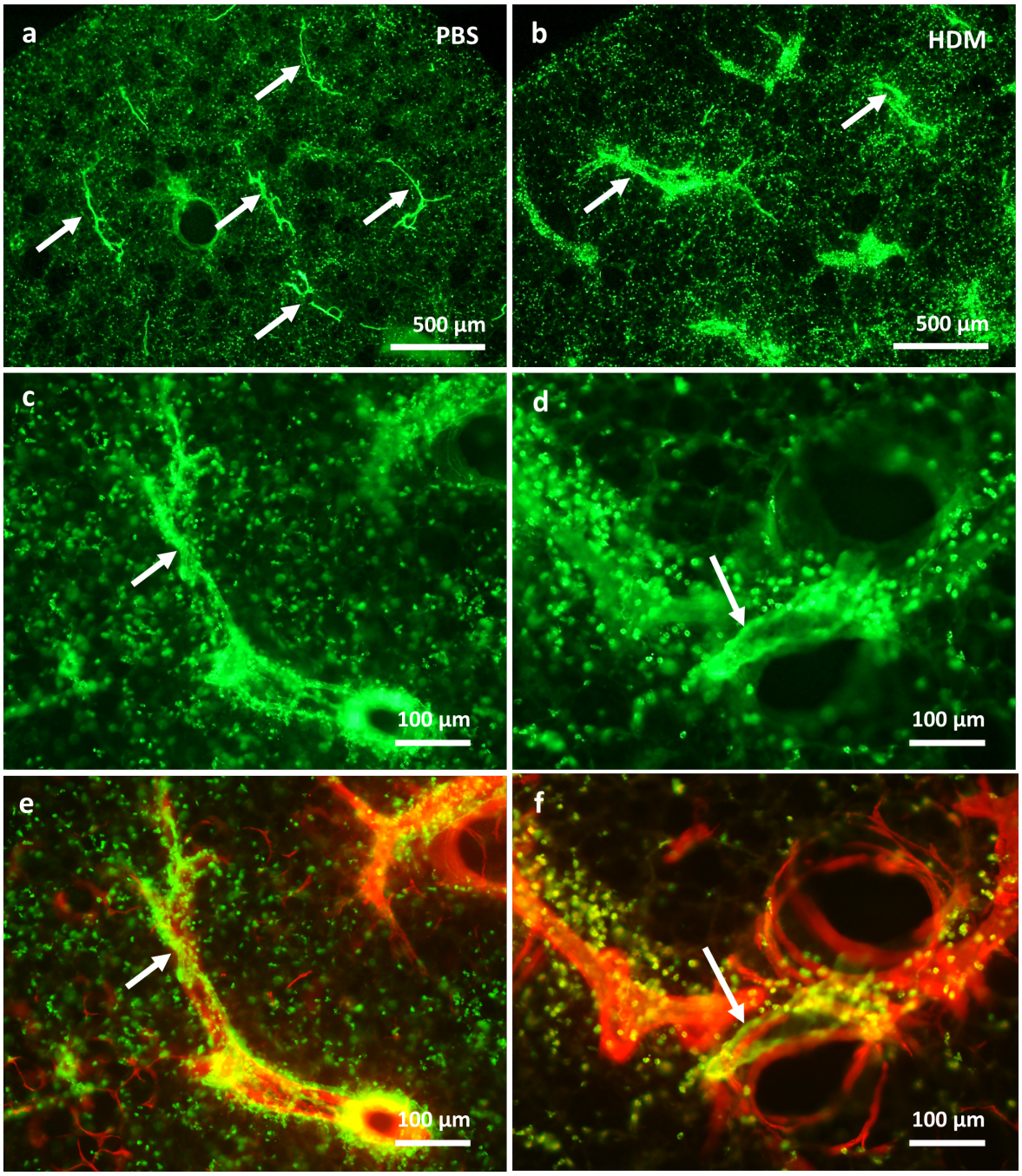

Abbildung 59: **Lokalisation von Lymphgefäßen in der murinen Lunge im Rahmen einer akuten allergischen Atemwegsentzündung.** Immunhistochemie mit Antikörpern gegen α-SMA (rot) und CD90.2 (grün). **a:** Die Kontrolltiere weisen eine homogene Verteilung der Lymphgefäße (Pfeile) und CD90.2 positiven Zellen auf. **b:** In der Übersicht zeigt sich auch weiterhin keine sichtbare Vermehrung der Lymphgefäße (Pfeile). Allerdings zeigen sich sehr viele CD90.2 positiven Zellen, die sich vor allem an den Gefäßen sammeln. **c und e:** Lymphgefäße verlaufen auch bei einer akuten allergischen Atemwegsentzündung vor allem mit Venen (Pfeile). **d und f:** Lymphgefäße verlaufen ebenfalls im Bindegewebe zwischen Arterien und Bronchien (Pfeile).

Starke Lymphozytenansammlungen im Rahmen einer akuten allergischen Atemwegsentzündung befinden sich in hilusnahen Bereichen an Lymphgefäßen um Venen und an Lymphgefäßen zwischen Arterien und Atemwegen (Abb. 60). Hier zeigt sich ein deutlicher Unterschied in der Menge an CD90.2 positiven Zellen im Vergleich zur Kontrollgruppe.

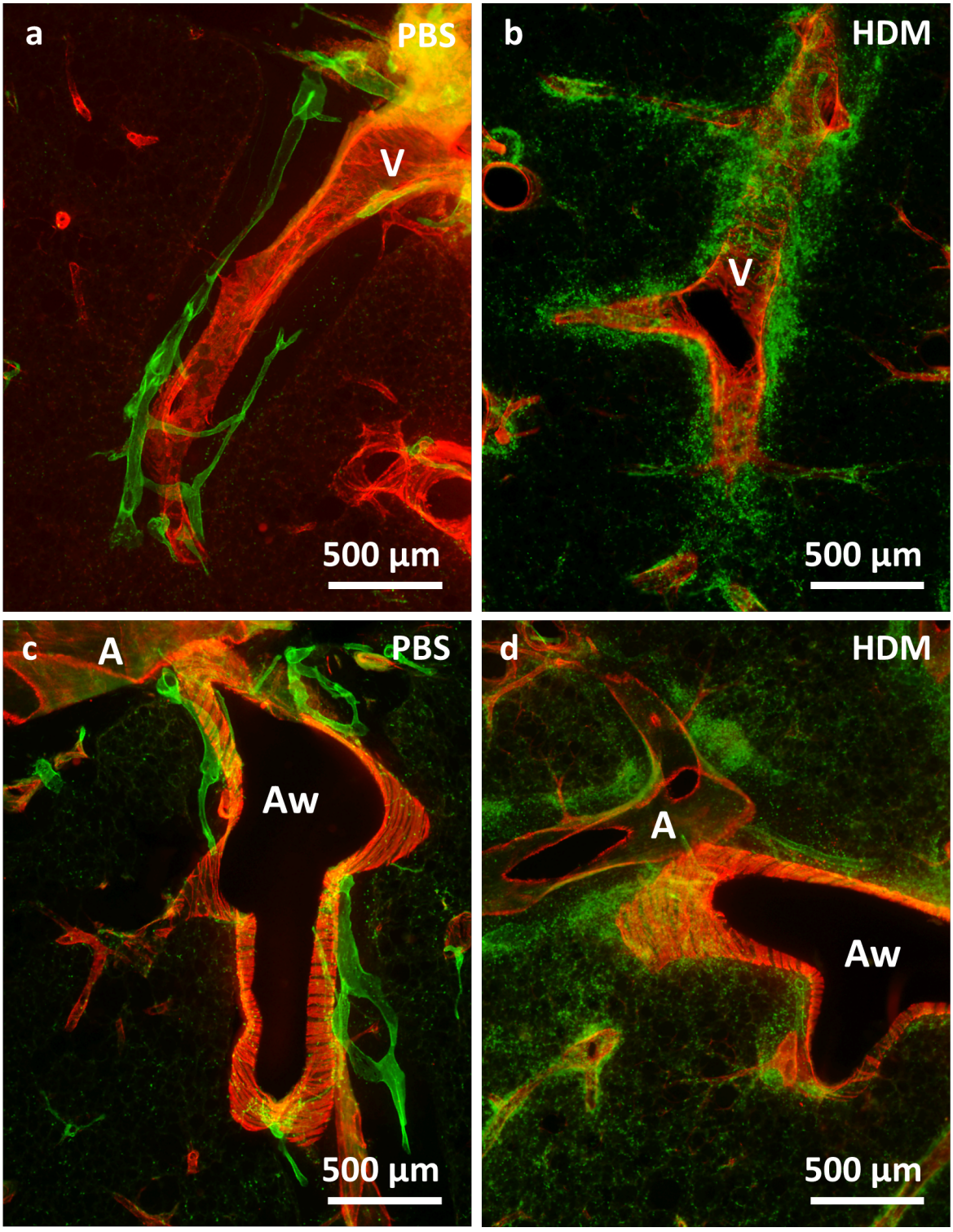

Abbildung 60: **Ansammlung CD90.2 positiver Zellen an Venen (V), Arterien (A) und Atemwegen (Aw) im Hilusbereich.** Immunhistochemie mit Antikörpern gegen α-SMA (rot) und CD90.2 (grün). **a:** In den Kontrolltieren zeigen sich wenige bis gar keine CD90.2 positiven Zellen im Bereich der Hilusvenen. **b:** Massives Infiltrat CD90.2 positiver Zellen im Bereich der Hilusvenen im Rahmen einer akuten allergischen Atemwegsentzündung. **c:** In der Umgebung von hilusnahen Atemwegen und Arterien lassen sich nur wenige CD90.2 positive Zellen finden. **d:** Im Rahmen einer akuten allergischen Atemwegsentzündung zeigen sich viele CD90.2 positive Zellen in der Umgebung von hilusnahen Atemwegen und Arterien.

Auch weiter distal zeigt sich bei einer akuten allergischen Atemwegsentzündung im Vergleich zur Kontrollgruppe eine deutliche Zunahme der CD90.2 positiven Zellen (Abb. 61). Wie an den großen Gefäßen befinden sich Zellansammlungen an Lymphgefäßen um Venen (Abb. 61 b) und im Bindegewebe zwischen Arterien und Atemwegen (Abb. 61 d) sowie an intraacinären Arterien (Abb. 61 f).

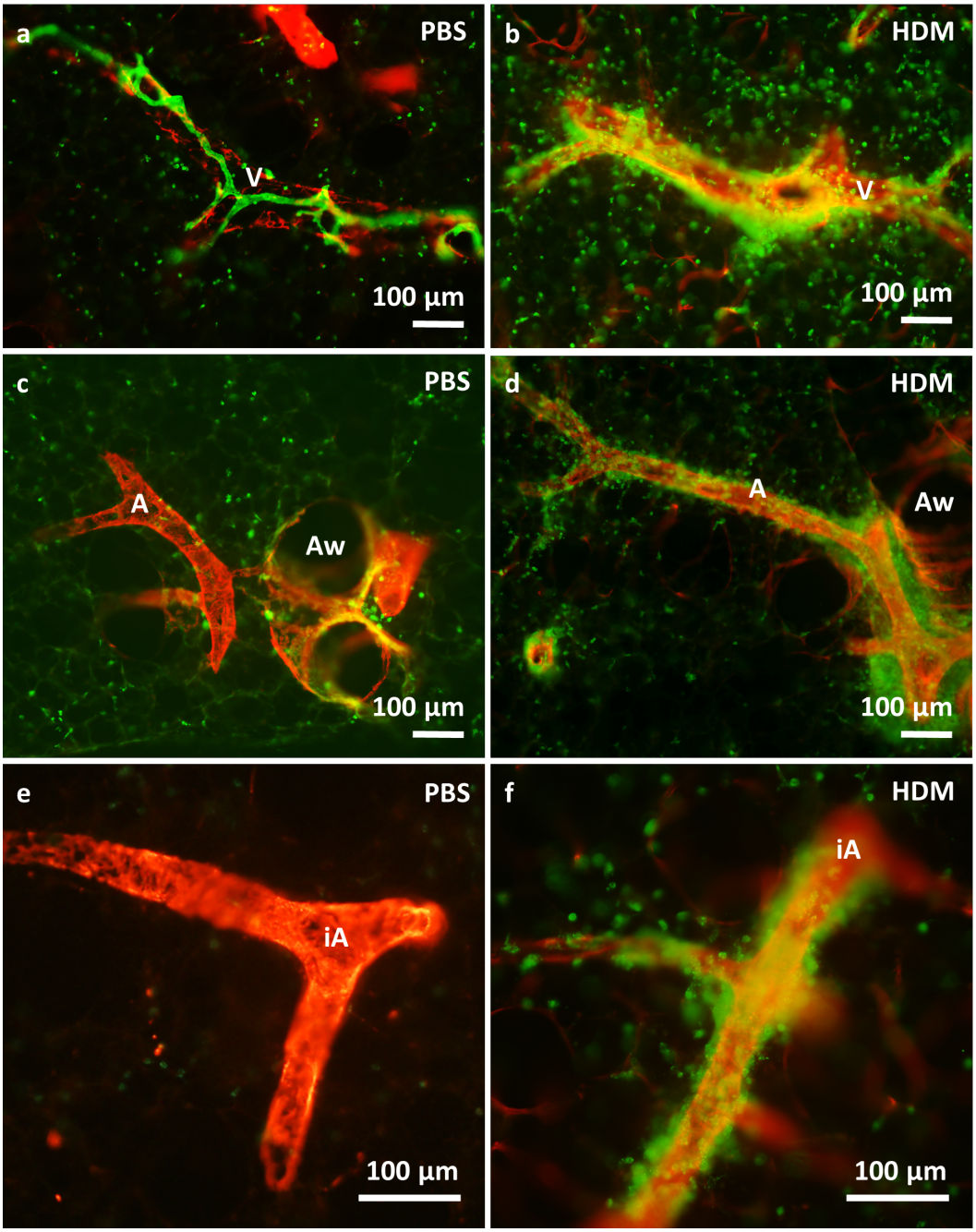

Abbildung 61: **Vermehrte Ansammlung CD90.2 positiver Zellen an Venen und Arterien in der Peripherie.** Immunhistochemie mit Antikörpern gegen α-SMA (rot) und CD90.2 (grün). Arterien (A), intraacinäre Arterien (iA), Venen (V) und Atemwege (Aw). **a:** In den Kontrolltieren zeigen sich wenige CD90.2 positive Zellen im Bereich der kleinen Venen. **b:** Massives Infiltrat CD90.2 positiver Zellen im Bereich der kleinen Venen im Rahmen einer akuten allergischen Atemwegsentzündung. **c:** In der Umgebung von kleinen Atemwegen und Arterien lassen sich bei der Kontrollgruppe nur wenige CD90.2 positive Zellen finden. **d:** Im Rahmen einer akuten allergischen Atemwegsentzündung zeigen sich viele CD90.2 positive Zellen in der Umgebung Arterien, die zusammen mit Atemwegen verlaufen. **e:** Nur vereinzelte CD90.2 positiven Zellen in unmittelbarer Umgebung von intraacinären Arterien. **f:** Bei einer akuten allergischen Atemwegsentzündung kommt es zu großen Ansammlungen von CD90.2 positiven Zellen um intraacinäre Arterien.

Die Lymphgefäße selbst zeigen neben dem massiven umgebenden Zellinfiltrat keine strukturellen Veränderungen. Ihre Markierung mit CD90.2 ist weiterhin homogen (Abb. 62 a und b).

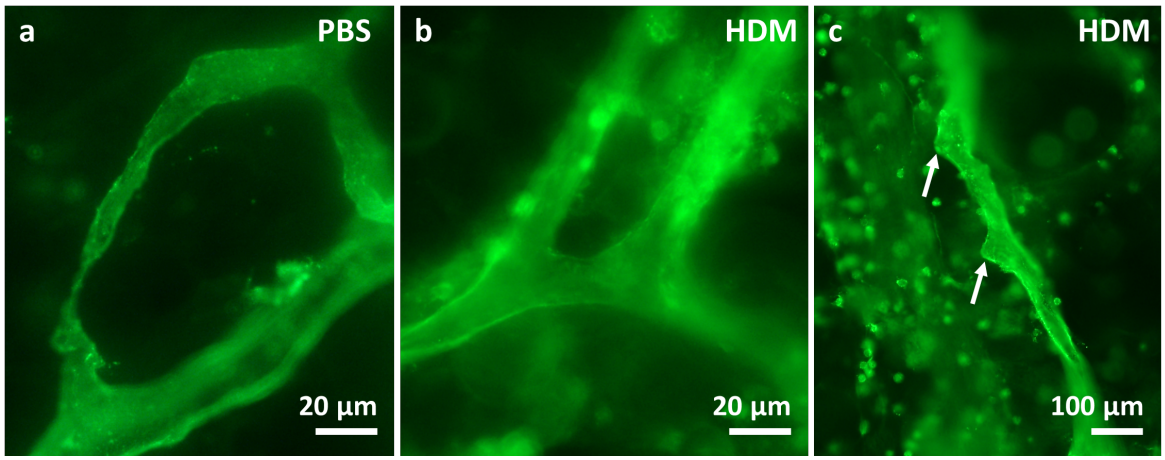

Abbildung 62: **Struktur der Lymphgefäße bei akuter allergischer Atemwegsentzündung.** Immunhistochemie mit Antikörpern gegen CD90.2. **a:** Die Lymphgefäße der Tiere aus der Kontrollgruppe weisen eine homogene Feinstruktur auf. Es sind nur wenige bis gar keine CD90.2 positiven Zellen in unmittelbarer Umgebung des Lymphgefäßes zu finden. **b:** Auch im Rahmen einer allergischen Atemwegsentzündung verändert sich die CD90.2 positive Markierung nicht. Es sind allerdings deutlich mehr CD90.2 positive Zellen in der Umgebung von Lymphgefäßen zu erkennen. **c:** Selten finden sich kleine Ausbuchtungen der CD90.2 Markierung (Pfeile) an Lymphgefäßen als Hinweis auf eine Proliferation der Lymphgefäße im Rahmen einer akuten allergischen Atemwegsreaktion.

Gelegentlich lassen sich kleine Ausziehungen an der Lymphgefäßwand finden (Pfeile in Abb. 62 c). Diese Ausziehungen ähneln den Veränderungen an den Lymphgefäßen nach 7 Tagen normobarer Hypoxie mit 10 % O_2 und deuten auf eine Vermehrung der Lymphgefäße hin, obwohl sich in der Quantifizierung keine signifikante Vermehrung in der murinen linken Lunge zeigte (Abb. 63). Es konnte nur eine Vermehrung im Mittel von $\tilde{x}$ = 2430 [1830; 2798], *CV* = 16,1 %, *CE* = 11,5 %, *(n = 6)* auf im Mittel $\tilde{x}$ = 3357 [2072; 5196], *CV* = 34,5 %, *CE* = 10,1 %, *(n = 6)* Lymphgefäße in der linken Lunge nach Stimulation mit HDME festgestellt werden. Hierbei wurden zwei Versuchsreihen mit einem Abstand von mehreren Wochen durchgeführt. Pro Versuchsreihe wurden jeweils 3 Tiere nach HDME-Applikation und 3 Kontrolltiere mit PBS-Gabe zusammen untersucht. Auffällig ist, dass alle Tiere mit wenig Vermehrung der Lymphgefäße und einer Lymphgefäßanzahl unterhalb des Mittelwerts aus der zweiten Versuchsreihe stammen, wohingegen die Tiere mit detektierbarer Lymphangiogenese und einer Lymphgefäßanzahl oberhalb des Mittelwertes aus der ersten Versuchsreihe stammen (Abb. 63 Gruppe “Allergische Atemwegsentzündung”).

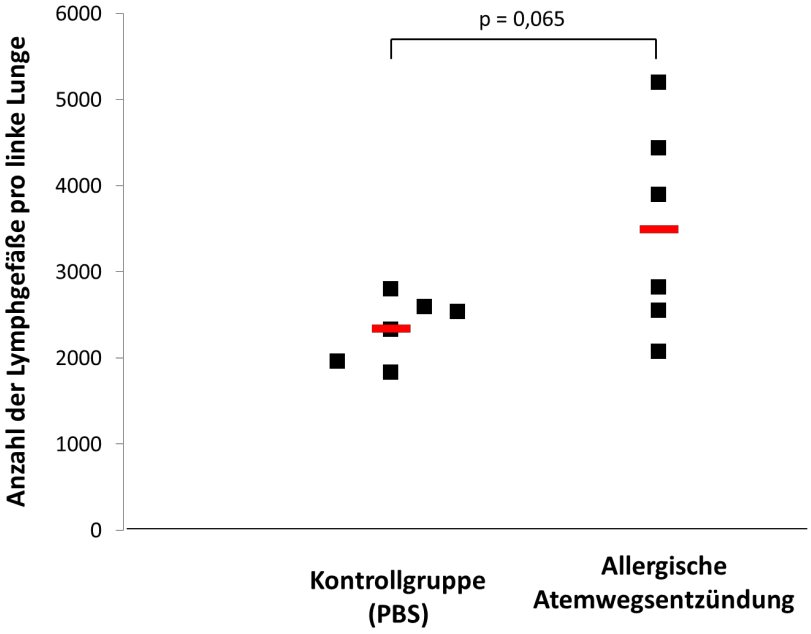

Abbildung 63: **Anzahl an Lymphgefäßen in der murinen linken Lunge im Rahmen einer akuten allergischen Atemwegsentzündung.** Jeder Datenpunkt repräsentiert die Anzahl an Lymphgefäßen pro linker Lunge in einem Tier. Der Mittelwert ist als roter Strich dargestellt. Bei der Gruppe “Allergische Atemwegsentzündung” stammen alle Tier mit Lymphgefäßanzahl pro linker Lunge oberhalb des Mittelwerts aus der ersten Versuchsreihe. Alle Tiere mit Lymphgefäßanzahl pro linker Lunge unterhalb des Mittelwertes stammen aus der zweiten Versuchsreihe. Gruppengröße jeweils $n = 6$. Durchführung des Mann-Whitney-U-Tests.

Durch das oftmals massive, begleitende Zellinfiltrat war die Quantifizierung der Lymphgefäßknotenpunkte erschwert, aber durchführbar. Die starken Schwankungen der Anzahl an Lymphgefäßen nach Stimulation mit HDME zur Erzeugung einer allergischen Atemwegsentzündung sind vermutlich nicht auf die Störung der Quantifizierung durch das Zellinfiltrat zurückzuführen, sondern darauf, dass die Applikation des HDME unterschiedlich erfolgreich war. Im Rahmen der Untersuchungen fiel auf, dass die Tiere, die kaum Vermehrung der Lymphgefäße zeigten, auch wenig Zellinfiltrat aufwiesen (Abb. 64) und weniger Veränderungen der Gefäßmuskulatur (Abb. 65).

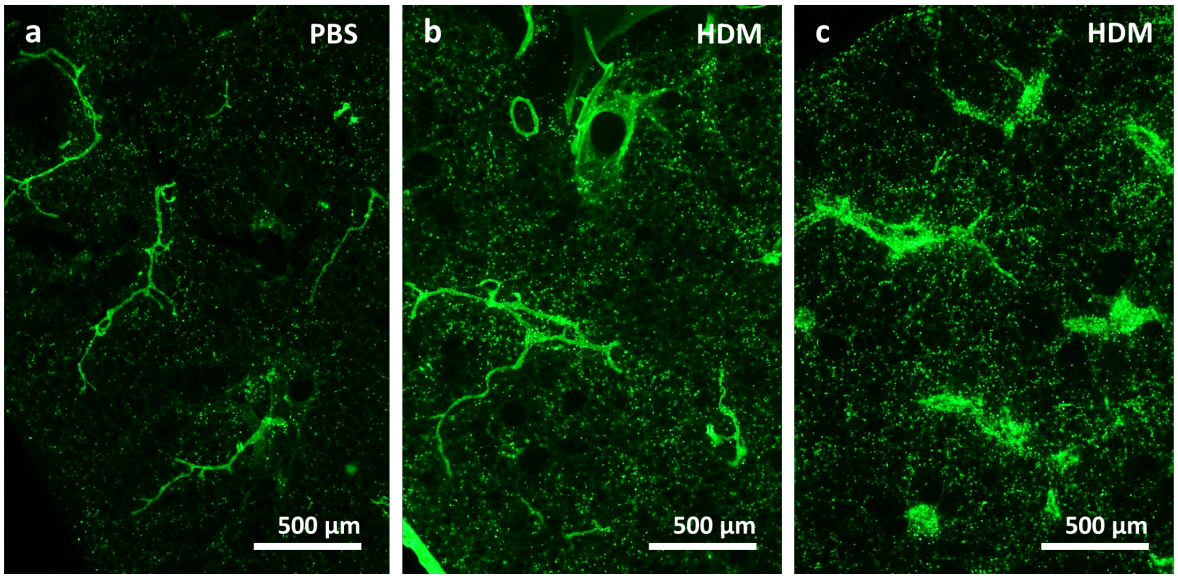

Abbildung 64: **Unterschiede in der Menge der CD90.2 positiven Zellen.** Immunhistochemie mit Antikörpern gegen CD90.2. **a:** In den Kontrolltieren zeigen sich wenige CD90.2 positiven Zellen, vor allem an den Lymphgefäßen. **b und c:** Beide Tiere wurden mit HDME stimuliert. Unterschiedlich starkes Infiltrat mit CD90.2 positiven Zellen. Die Abbildung b stammt aus einem der Tiere mit unwesentlich mehr gezählten Lymphgefäßen. Die Abbildung c stammt aus einem Tier mit erhöhter Zahl an Lymphgefäßen.

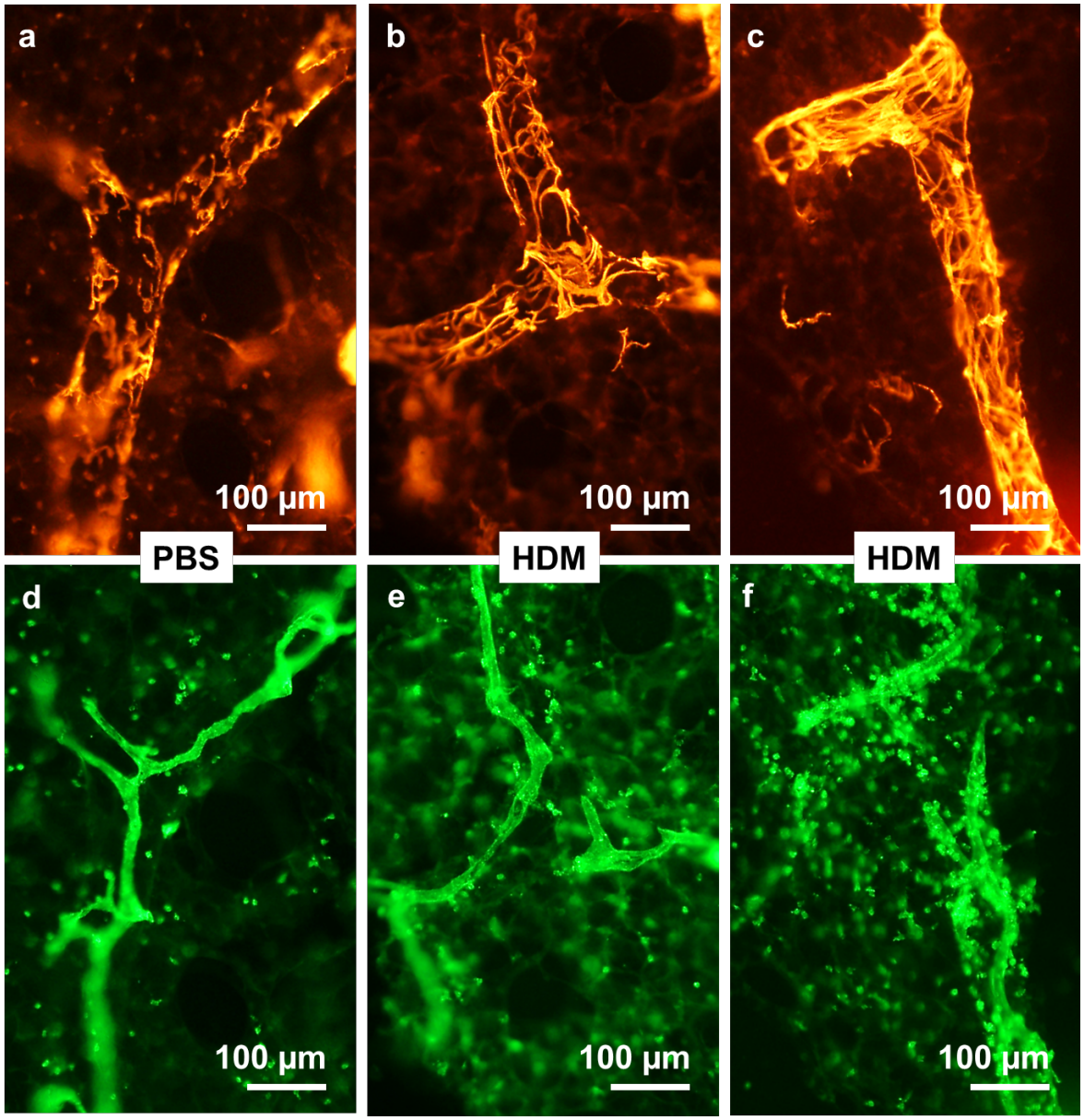

Abbildung 65: **Unterschiede in der Morphologie der glatten Muskelzellen an Venen korrelieren mit der Anzahl an CD90.2 positiven Zellen.** Immunhistochemie mit Antikörpern gegen α-SMA (rot) und CD90.2 (grün). **a und d:** In den Kontrolltieren zeigt sich die typische Morphologie der glatten Muskelzellen an einer Vene. Korrelierend dazu eine homogene Verteilung der wenigen CD90.2 positiven Zellen. **b und c sowie e und f :** Unterschiedlich starke Veränderungen der glatten Muskulatur an einer Vene mit entsprechendem Infiltrat an CD90.2 positiven Zellen. Die Abbildungen b und e stammen aus einem der Tiere mit geringer Vermehrung der Lymphgefäße. Die Abbildungen c und f stammen aus einem Tier mit erhöhter Anzahl an Lymphgefäßen.

3.5 Markierung von α-SMA in Atemwegen und Alveolen der murinen Lunge unter normoxischen Bedingungen, bei normobarer Hypoxie mit 10 % O_2 und bei einer akuten allergischen Atemwegsentzündung

3.5.1 Markierung von α-SMA in Atemwegen der murinen Lunge unter normoxischen Bedingungen

Die Atemwege verlaufen zusammen mit den Arterien. Durch die charakteristische Anordnung ihrer α-SMA positiven Zellen in Ringen sind sie von Gefäßen gut zu unterscheiden (Abb. 66 a und b). Zellgrenzen oder Kerne sind bei großen Atemwegen innerhalb der Muskulatur nicht abgrenzbar. Neben den Muskelzellen markiert der Antikörper auch Zellen in einer lumennahen Schicht im Atemweg. Hier zeigen sich vereinzelte, unregelmäßig verteilte α-SMA positive Zellen, deren Zellkern durch eine Aussparung der α-SMA Markierung zu erkennen ist (Abb. 66 c). Der Lokalisation nach handelt es sich hierbei am wahrscheinlichsten um Epithelzellen des Atemwegs.

Je kleiner die Atemwege im Verlauf werden, desto weniger Markierung von α-SMA weisen sie auf. Die α-SMA positiven Zellen liegen weiterhin manschettenartig um den Atemweg (Abb. 66 d bis f). Diese Ringe aus glatter Muskulatur sind wesentlich dünner und die Lücken zwischen den einzelnen Abschnitten mit glatter Muskulatur werden kontinuierlich größer. Zellkerne und Zellgrenzen zwischen zwei Zellen sind weiterhin nur schwer abgrenzbar. Neben den Muskelzellen lassen sich auch in den kleinen Atemwegen α-SMA positive Zellen auf Epithelniveau finden. Wie in den großen Atemwegen sind diese unregelmäßig verteilt und ihre Zellkerne durch Lücken der α-SMA Markierung erkennbar (gestrichelte Pfeile in Abb. 66 f).

In den terminalen Abschnitten des Respirationstraktes sinkt die Anzahl an α-SMA positiven Zellen stark. Die Ductuli alveolares sind überwiegend durch die Eigenfloureszenz des Septums erkennbar (Abb. 66 g). In einigen Ausnahmefällen können allerdings α-SMA positive Zellen in den Septen von Ductuli alveolares gefunden werden (gestrichelte Pfeile in Abb. 66 h). Diese Zellen haben charakteristischerweise einen runden Anteil, in dem der Zellkern als Aussparung der α-SMA Markierung abgrenzbar ist, und längliche α-SMA positive Ausläufer im Septum des Ductus (Abb. 66 i).



Abbildung 66: **Atemwege in der murinen Lunge unter normoxischen Bedingungen.** Immunhistochemie mit Antikörpern gegen α-SMA (rot) und CD90.2 (grün). **a:** Hauptbronchus (Hb) der linken Lunge mit Aufteilung in kleinere Segmentbronchien (Sb). Das Rechteck zeigt den Ausschnitt, der in b und c vergrößert darsgestellt ist. **b:** Glatte Muskulatur eines großen Bronchus. **c:** α-SMA positive Zellen eines großen Atemwegs auf Epithelzellniveau (Pfeile). **d:** Peripherer Atemweg (Aw) in Begleitung einer Arterie (A). **e:** Verteilung von α-SMA positiven Zellen an peripher gelegenen Atemwegen (Aw). Das Rechteck zeigt den Ausschnitt, der in f vergrößert darsgestellt ist. **f:** Neben den Manschetten aus α-SMA positiven Zellen (durchgezogene Pfeile) zeigt sich auch α-SMA Expression in Zellen auf Epithelniveau (gestrichelte Pfeile). **g:** Typischer Ductus alveolaris ohne α-SMA exprimierende Zelle in der Wand mit geringer Autofloureszenz der Alveolarwand. **h:** Selten finden sich α-SMA positive Zellen mit länglichen Ausläufern in der Wand von Ductuli alveolares (Pfeile). **i:** Morphologie einer α-SMA positiven Zelle in der Wand eines Ductus alveolaris. Der Pfeil markiert den Zellleib mit Zellkern.

Aufgrund eines Chargenwechsels ist es im Verlauf der Experimente zu einer Konzentrationserhöhung des anti-α-SMA-Antikörpers von 0,43 µg/ml auf 0,93 µg/ml gekommen. Auffällig ist, dass es dadurch zu einer deutlich zunehmenden α-SMA positiven Markierung von Zellen in den Alveolarsepten kommt. Diese Zellen sind zwar auch mit der niedrigeren Konzentration des Antikörpers gegen α-SMA sichtbar gewesen (Abb. 67 a), fallen allerdings durch die Konzentrationserhöhung erst deutlich auf (Abb. 67 b).

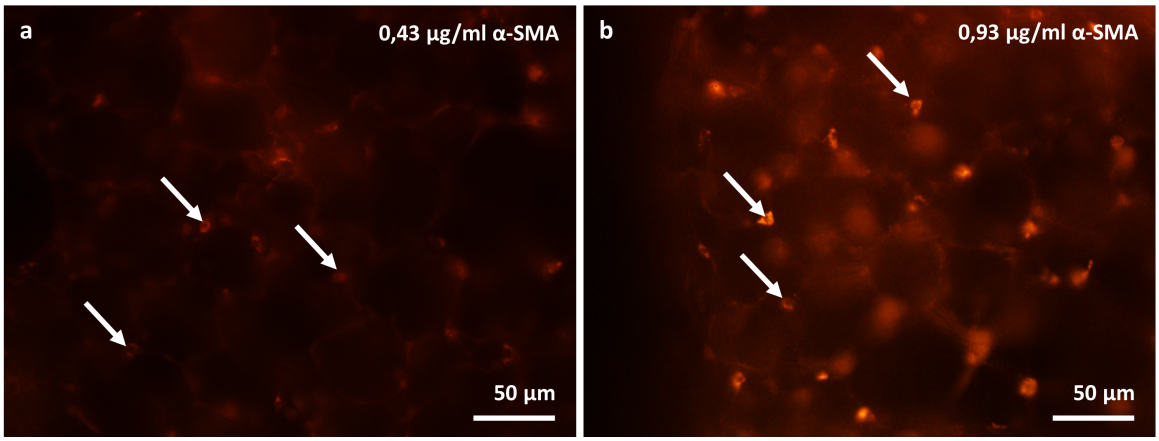

Abbildung 67: **α-SMA positive Zellen in den Alveolarsepten bei unterschiedlicher Konzentration von anti-α-SMA-Antikörpern.** Immunhistochemie mit Antikörpern gegen α-SMA in unterschiedlicher Konzentration. **a:** Bei einer Konzentration von 0,43 µg/ml zeigen sich nur schwach α-SMA positive Zellen in den Alveolarsepten (Pfeile). **b:** Bei einer erhöhten Konzentration des anti-α-SMA-Antikörpers von 0,93 µg/ml sind die α-SMA positiven Zellen in Alevolarwänden deutlich markiert (Pfeile).

3.5.2 Markierung von α-SMA in Atemwegen der murinen Lunge und Veränderung des Lungenvolumens bei normobarer Hypoxie mit 10 % O_2

Veränderungen der α-SMA positiven Zellen in den murinen Atemwegen können unter normobarer Hypoxie mit 10 % O_2 erst im Bereich der Ductuli alveolares detektiert werden. Alle größeren Atemwege stellen sich nach entsprechender immunhiostochemischer Färbung der PCLS im Vergleich zu den Kontrolltieren unverändert dar.

Die Ductuli alveolares hingegen weisen schon nach 7 Tagen normobarer Hypoxie mit 10 % O_2 deutlich mehr α-SMA positive Zellen innerhalb ihrer Wände auf (Pfeile in Abb. 68 b). Nach 14 Tagen unter hypoxischen Bedingungen nimmt die α-SMA Markierung der einzelnen Ductuli weiter zu, sodass α-SMA positive Zellen in mehreren hintereinander liegenden Abschnitten des Ductulus sichtbar sind (Pfeile in Abb. 68 c und Abb. 69).

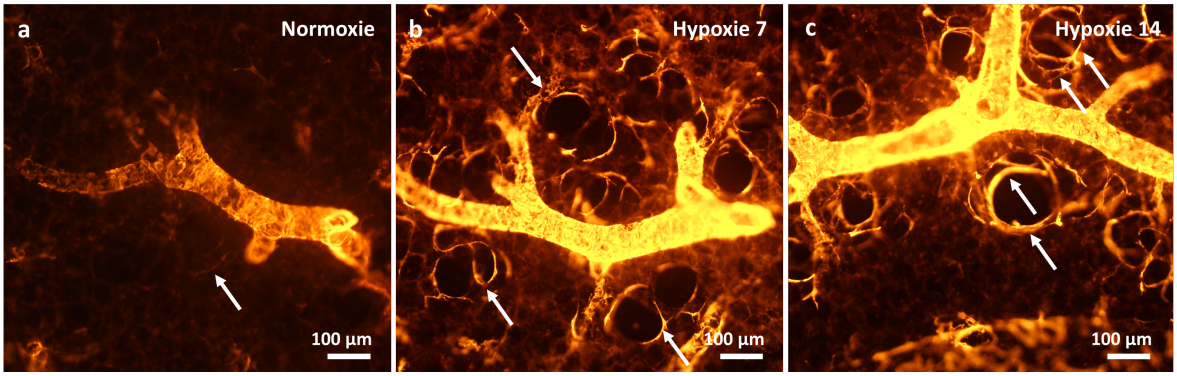

Abbildung 68: **Veränderungen der α-SMA positiven Zellen in Ductuli alveolares unter normobarer Hypoxie mit 10 % O_2.** Immunhistochemie mit Antikörpern gegen α-SMA. **a:** Unter normoxischen Bedingungen weisen Ductuli alveolares (Pfeil) kaum α-SMA positive Zellen in ihren Wänden auf. **b:** Nach 7 Tagen Hypoxie sind deutlich markierte α-SMA positive Zellen in den Wänden der Ductuli alveolares zu erkennen (Pfeile). **c:** Nach 14 Tagen unter hypoxischen Bedingungen zeigt sich eine weitere Zunahme der α-SMA Markierung in den Wänden der Ductuli alveolares (Pfeile).

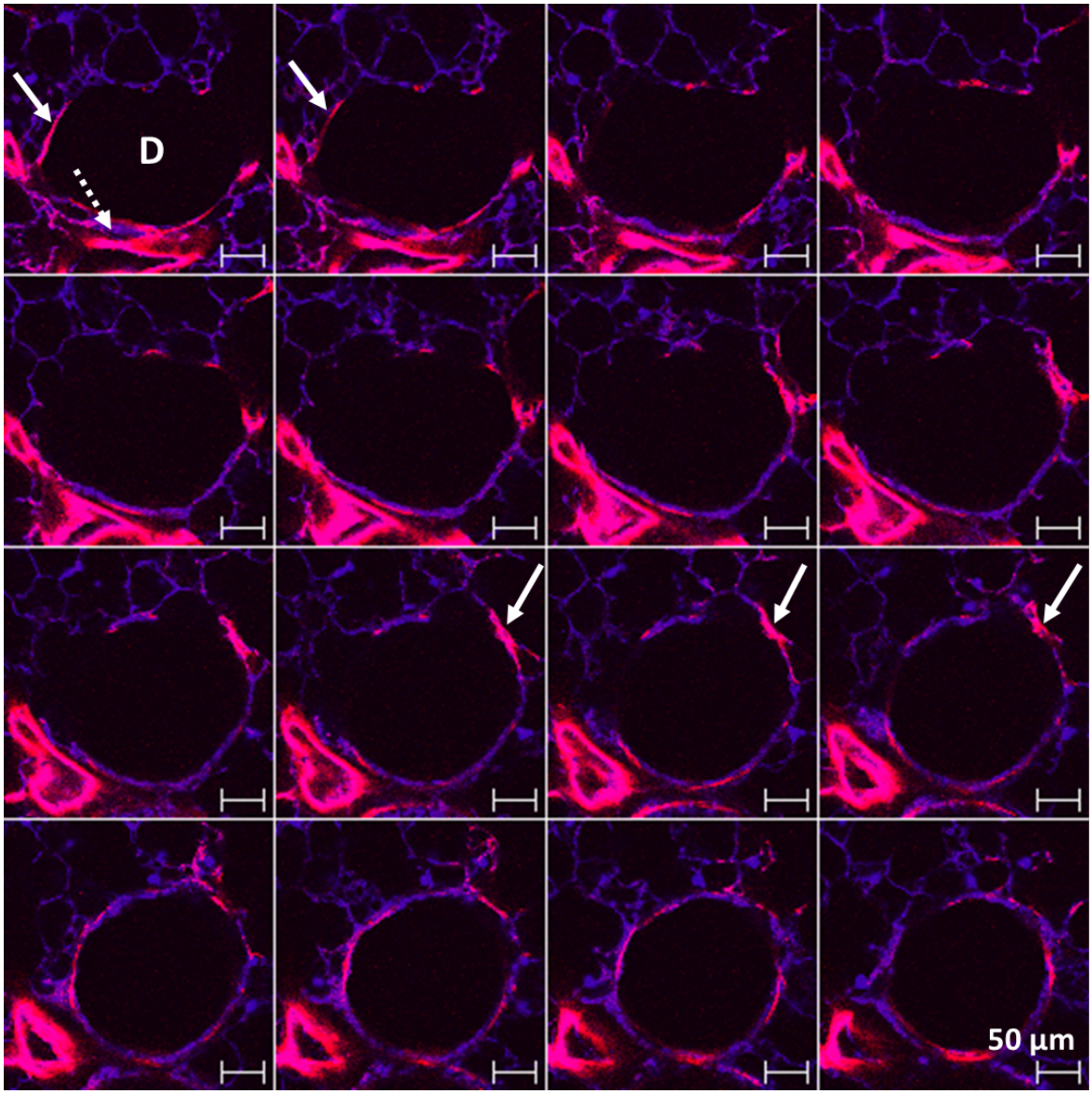

Abbildung 69: **Ductulus alveolaris nach 14 Tagen normobarer Hypoxie mit 10 % O_2.** Immunhistochemie mit Antikörpern gegen α-SMA (rot) und Darstellung der Endothelien mittels Markierung mit BS-I (blau). Konfokalmikroskopische Darstellung eines Ductulus alveolaris (D) über eine Höhe von 60 µm in 4 µm Schritten mit begleitender intraacinärer Arterie (gestrichelter Pfeil). Die Wand des Ductulus weist α-SMA Markierung im gesamten Verlauf auf (durchgezogener Pfeil).

Auch die Alveolarsepten zeigen eine zunehmende α-SMA positive Markierung (Abb. 70), besonders im Bereich unter der Pleura (Pfeilspitzen in Abb. 70). Während die Markierung der Ductuli bei länger andauernder Hypoxie allerdings weiter zunimmt, zeigt die Markierung im Alveolarbereich nach 7 Tagen unter hypoxischen Bedingungen ihr Maximum (Abb. 70 b und f) und geht im Verlauf wieder zurück, sodass nach 21 Tagen Hypoxie fast die ursprüngliche Markierungsintensität wieder erreicht wird.

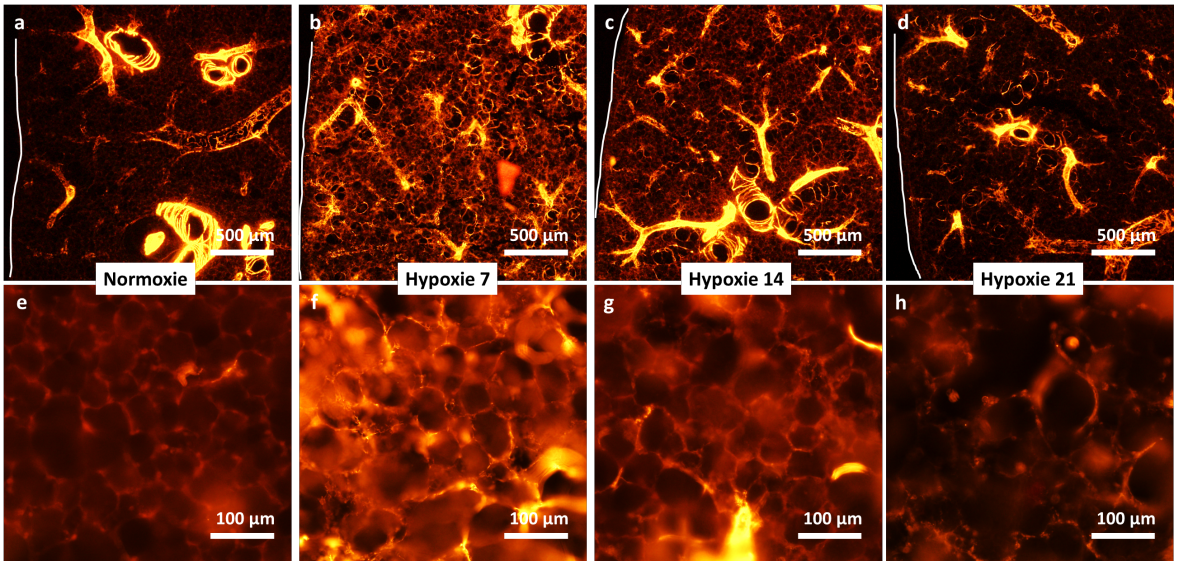

Abbildung 70: **α-SMA positive Zellen in den Alveolarsepten unter Hypoxie.** Immunhistochemie mit Antikörpern gegen α-SMA. Der Verlauf der Pleura ist durch die weiße Linie markiert. Verlauf der verstärkten Expression von α-SMA in den Alveolarsepten. **a und e:** Kaum α-SMA positive Zellen im Bereich der Alveolarsepten unter normoxischen Bedingungen. **b und f:** Nach sieben Tagen unter normobarer Hypoxie nimmt die Expression von α-SMA in den Alveolarsepten stark zu. **c und d sowie g und h:** Im Verlauf wieder rückläufige α-SMA Markierung im Bereich der Alveolen.

Die Markierung tritt relativ homogen in allen Teilen des Alveolarseptums auf (Abb. 71) und überdeckt im Verlauf der Hypoxie die auch unter normoxischen Bedingungen sichtbaren α-SMA positiven Zellen in den Alveolarsepten (Abb. 72).

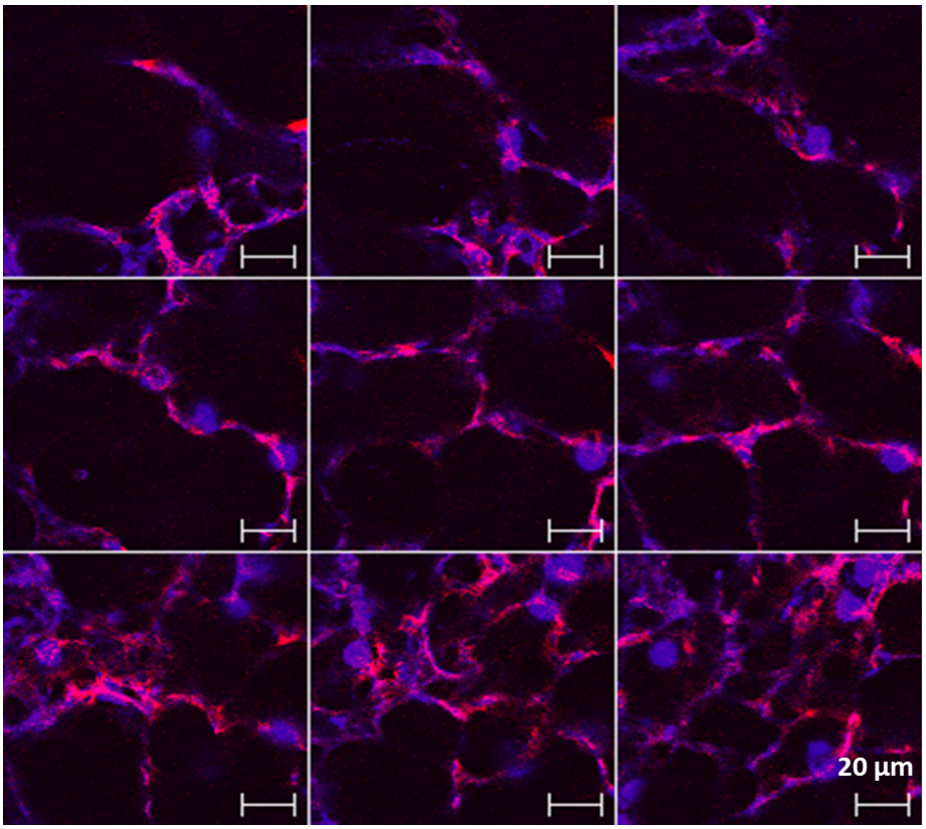

Abbildung 71: **Vermehrte α-SMA positive Zellen in den Alveolarsepten nach 7 Tagen normobarer Hypoxie mit 10 % O_2.** Immunhistochemie mit Antikörpern gegen α-SMA (rot) und Darstellung der Endothelien mittels Markierung mitBS-I (blau). Die Bildserie verläuft von links oben nach rechts unten. Konfokalmikroskopische Darstellung von Alveolen über eine Höhe von 32 µm in 4 µm Schritten. Starke α-SMA Expression in allen Teilen des Alveolarseptums.

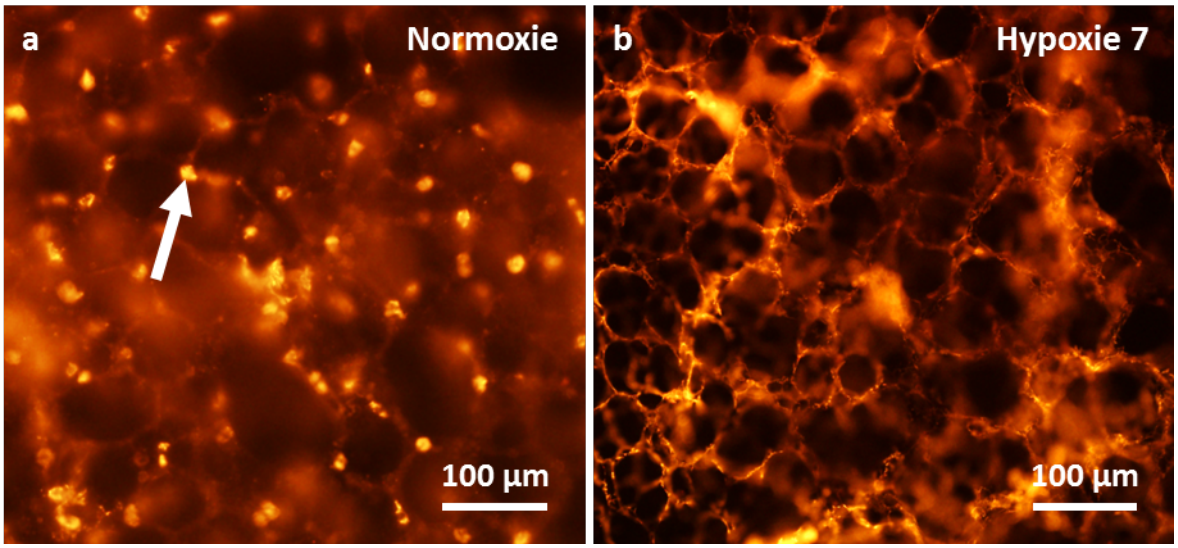

Abbildung 72: **Zusammenhang zwischen α-SMA positiven Zellen in den Alveolarsepten und verstärkter Markierung der Alveolarwände nach 7 Tagen unter hypoxischen Bedingungen.** Immunhistochemie mit Antikörpern gegen α-SMA. **a:** Mit erhöhter Antikörperkonzentration sind die α-SMA positiven Zellen (Pfeil) in den Alveolarsepten unter normoxischen Bedingungen deutlich sichbar. **b:** Nach sieben Tagen unter hypoxischen Bedingungen zeigen die α-SMA positiven Zellen eine veränderte Morphologie, wobei die Fläche der α-SMA Markierung deutlich zugenommen hat.

Neben der verstärkten Markierung fällt auch eine Vergrößerung der Alveolen im Rahmen der Hypoxie auf. Diese ist vor allem in subpleuralen Bereichen erkennbar (Abb. 73).

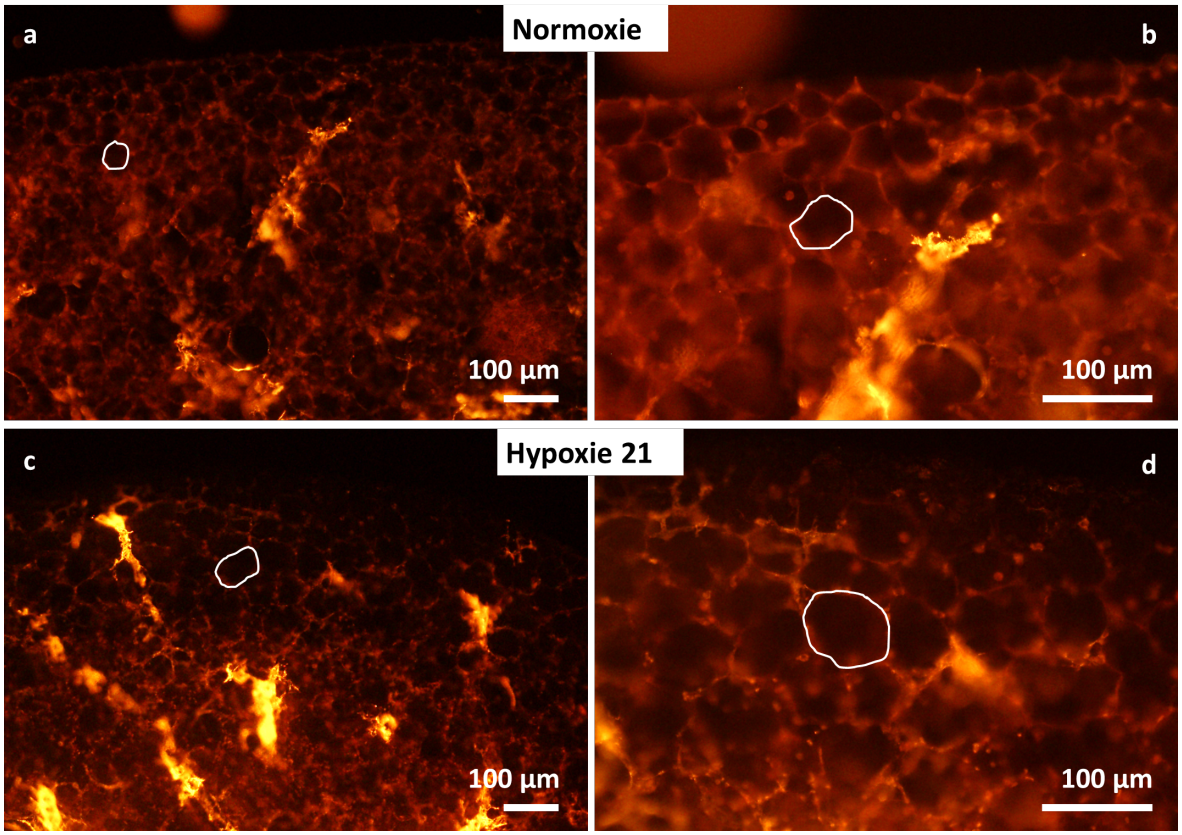

Abbildung 73: **Zunahme der Alveolengröße unter normobarer Hypoxie mit 10 % O_2.** Immunhistochemie mit Antikörpern gegen α-SMA. Mit Zunahme der Hypoxiedauer kommt es vor allem in subpleuralen Bereichen zu einer leichten Vergrößerung der Alveolen. Die weißen Linien zeigen die ungefähre Größe einer Alveole.

In diesem Zusammenhang steht wahrscheinlich auch die Gewichtszunahme der Lunge mit fortschreitender Hypoxiedauer. Obwohl die C57BL/6 Mäuse der normoxischen Kontrollgruppe dasselbe Alter erreicht hatten wie die Tiere, die 21 Tage unter einem verminderten Sauerstoffgehalt der Atemluft gehalten wurden, zeigte sich eine deutliche Zunahme des Gewichts der mit Agarose gefüllten Lunge. Abbildung 74 a zeigt die Veränderung des Lungengewichts über die Zeit: Unter normaler Atemluft weisen die linken Lungen von C57BL/6 Tieren ein Gewicht von $\tilde{x}$ = 0,535 g [0,42 g; 0,56 g], *(n = 6)* auf. Nach 7 Tagen unter hypoxischen Bedingungen steigt das Gewicht um ca. 10 % auf $\tilde{x}$ = 0,585 g [0,53 g; 0,75 g], *(n = 6)* und nach 14 Tagen auf $\tilde{x}$ = 0,705 g [0,61 g; 0,75 g], *(n = 6)*, obwohl diese Tiere jünger waren als die normoxischen Kontrolltiere. Nach 21 Tagen bleibt dann das Lungengewicht relativ konstant bei $\tilde{x}$ = 0,72 g [0,7 g; 0,74 g], *(n = 5)*. Insgesamt steigt das Gewicht der vollständig mit Agarose gefüllten Lungen also um etwa 35 % während einer Hypoxiezeit von 21 Tagen bei gleichem Alter der Tiere. Anhand des steigenden Lungengewichts bei vollständiger Füllung der Lunge kann auf eine Zunahme des Lungenvolumens in gleicher Relation, also um 35 % geschlossen werden. Dabei ist anzunehmen, dass eine Zunahme des Eigengewichts der Lunge im Verhältnis zum

Gewicht der eingefüllten Agarose nicht relevant ist.

Korreliert man die Anzahl der Lymphgefäße mit dem dazugehörigen Gewicht der Lungen (Abb. 74 b), so zeigt sich, dass die schwersten Lungen tendentiell auch die höchste Anzahl an Lymphgefäßen innerhalb der Lunge aufweisen. Die größte Streuung besteht dabei innerhalb der Tiere, die 7 oder 14 Tage unter hypoxischen Bedingungen gehalten wurden.

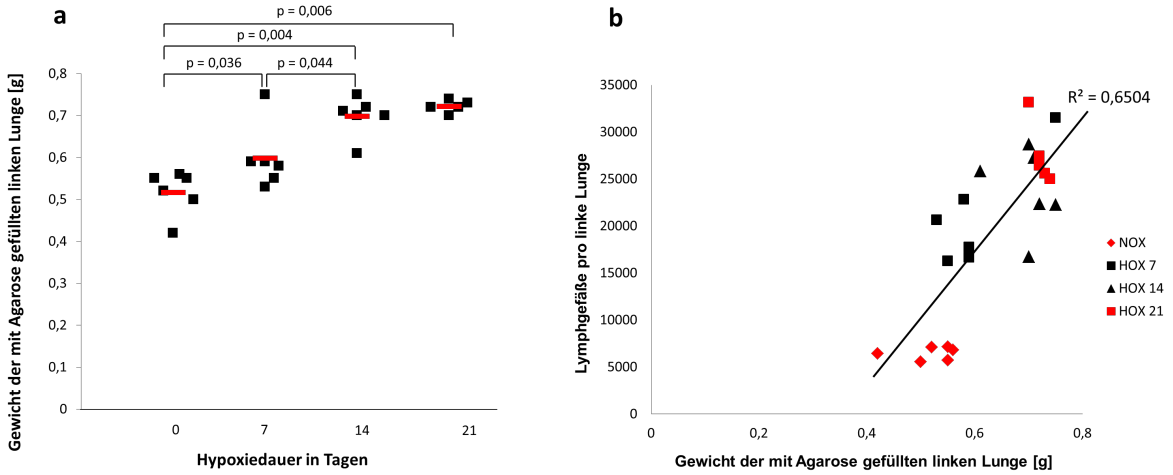

Abbildung 74: **Veränderungen des Lungengewichts unter hypoxischen Bedingungen. a:** Jeder Datenpunktt repräsentiert das Gewicht einer linken Lunge eines Tieres nach Füllung mit Agarose. Der Mittelwert ist als roter Strich angegeben. Normoxie und 7 bzw. 14 Tage normobare Hypoxie mit 10 % O_2: Gruppengröße $n = 6$. 21 Tage normobare Hypoxie mit 10 % O_2: Gruppengröße $n = 5$. Durchführung des Kruskal-Wallis-Tests. **b:** Veränderungen des Lungengewichts, aufgetragen gegen die Anzahl an Lymphgefäßen pro linker Lunge. Jede Markierung repräsentiert ein Tier. Zudem ist die Regressionsgerade eingezeichnet und das Bestimmtheitsmaß R^2 angegeben. Die normoxischen Tiere und die Tiere, die 21 Tage unter hypoxischen Bedingungen gehalten wurden, sind rot hervorgehoben. Normoxie und 7 bzw. 14 Tage normobare Hypoxie mit 10 % O_2: Gruppengröße $n = 6$. 21 Tage normobare Hypoxie mit 10 % O_2: Gruppengröße $n = 5$.

3.5.3 Markierung von α-SMA in Atemwegen und Alveolen der murinen Lunge bei einer akuten allergischen Atemwegsentzündung

Im Bereich der Atemwege sind bis zu den Ductuli alveolares keine Veränderungen erkennbar. Die großen Atemwege stellen sich wie in Abschnitt 3.5.1 unter normoxischen Bedingungen beschrieben dar. Erst die Ductuli alveolares zeigen eine veränderte Markierung von α-SMA. Wie bei den Tieren, die unter normobarer Hypoxie mit 10 % O_2 gehalten wurden, zeigen sich α-SMA positive Zellen in den Wänden der Ductuli alveolares, die den Ducutlus teilweise ringartig umschließen (Abb. 75).

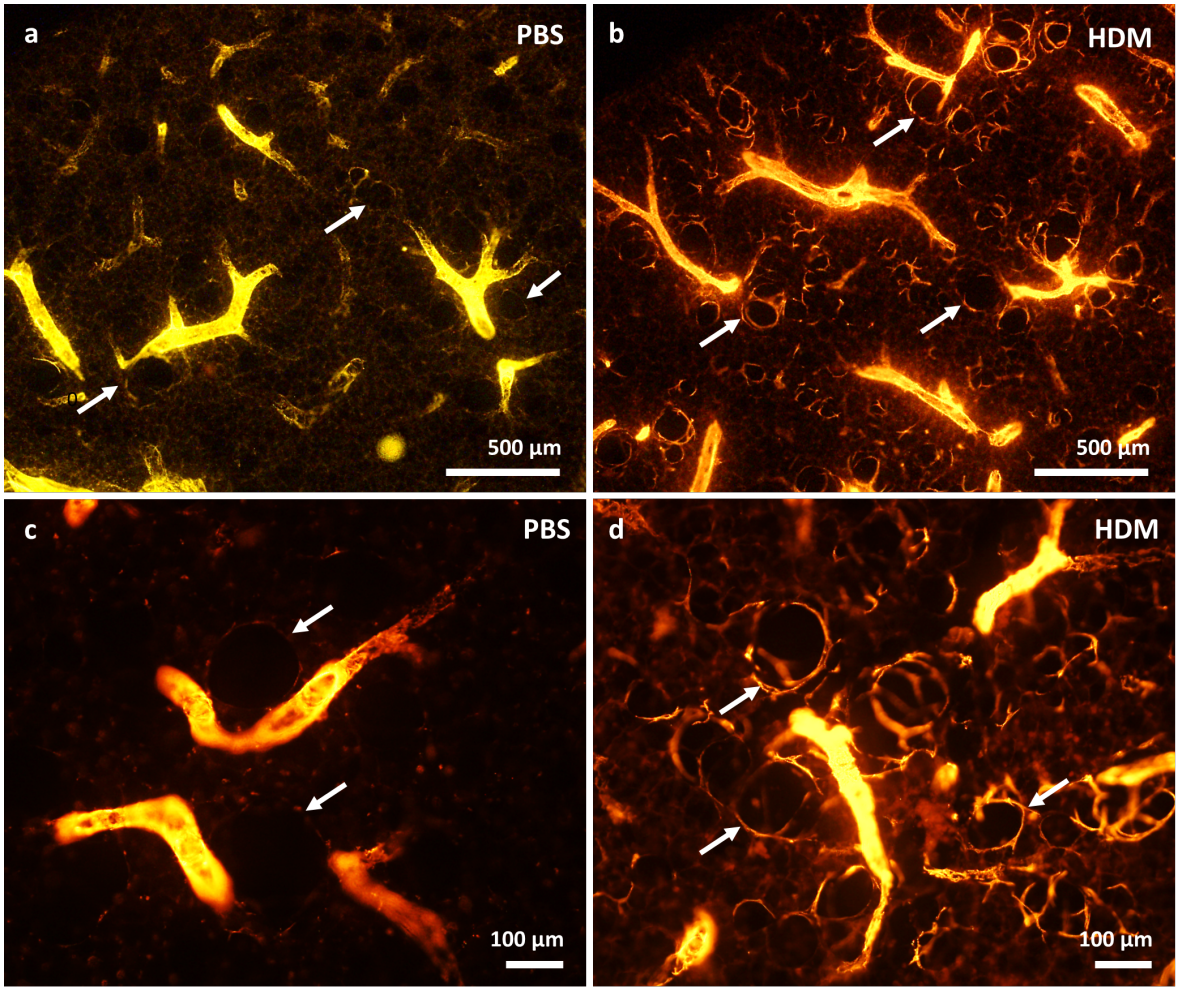

Abbildung 75: **α-SMA positive Zellen in den Septen der Ductuli alveolares bei einer akuten allergischen Atemwegsentzündung.** Immunhistochemie mit Antikörpern gegen α-SMA. **a und c:** Keine α-SMA positven Zellen in den Wänden der Ductuli alveolares (Pfeile). Diese sind nur durch ihre Eigenfluoreszenz sichtbar. **b und d:** Deutliche α-SMA Expression in der Wand der meisten Ductuli alveolares (Pfeile), welche den Ductulus ringförmig umschließt.

4 Diskussion

Es konnte im Rahmen dieser Dissertation gezeigt werden, dass normobare Hypoxie mit 10 % O_2 eine deutliche pulmonale Lymphangiogenese induziert, bei der die Netzwerkbildung der Lymphgefäße um Venen im Vordergrund steht. Zudem entstehen in einem Teil der Lunge auch Lymphgefäße um intraacinäre Arterien. Bei einer akuten allergischen Atemwegsentzündung nach HDME-Applikation hingegen findet kein signifikanter Anstieg der Lymphgefäße in der murinen Lunge statt. Es konnten allerdings ein vermehrtes Zellinfiltrat mit CD90.2 positiven Lymphozyten und morphologischische Veränderungen der glatten Muskelzellen an Arterien und Venen nachgewiesen werden, wobei sich die morphologischen Veränderungen der Blutgefäße von denen unter normobarer Hypoxie unterscheiden.

4.1 Veränderungen der Markierung von α-SMA von pulmonalen Blutgefäßen

Der pulmonale Blutfluss ist neben hydrostatischen Einflüssen aufgrund der Körperlage und dem Herzzeitvolumen auch vom Widerstand der Lungengefäße abhängig. Hierbei spielt das α-SMA als kontraktiles Element in der Gefäßwand eine wesentliche Rolle, da es durch Regulation des Gefäßdurchmessers den Gefäßwiderstand und somit die Flussgeschwindigkeit mit bestimmt [15]. So kann unter anderem über den Gefäßdurchmesser die Lungenperfusion an verschiedene Umwelteinflüsse angepasst werden, um ständig eine suffiziente Oxigenierung des Blutes zu gewährleisten, z.B. auch bei Veränderung der Atemluftzusammensetzung im Rahmen einer Hypoxie.

4.1.1 Veränderungen der α-SMA Markierung von pulmonalen Blutgefäßen unter normobarer Hypoxie mit 10 % O_2

Wie einleitend beschrieben, kommt es bei hypoxischer Atemluft zunächst zu schnellen pulmonalen Anpassungsraktionen wie Hyperventilation und Vasokonstriktion auf dem Boden des Euler-Liljestrand-Reflexes [30]. Im weiteren Verlauf treten dann strukturelle Veränderungen auf, bei denen die Zunahme der glatten Muskulatur der Gefäßwände eine zentrale Rolle spielt. Diese Veränderungen der glatten Muskelzellen an kleinen Arterien der Lunge unter Hypoxie ist bereits mehrfach in vielen Spezies beschrieben worden [1, 17, 26, 53, 105] - unter anderem auch in der Maus [64, 93].

Die Veränderungen von glatten Muskelzellen an Venen hingegen ist in vorangegangenen Studien wenig beachtet worden und morphologische Veränderungen werden in der Literatur kontrovers diskutiert. Einzelne Autoren beschreiben die Zunahme der Dicke von Intima und Adventitia oder eine verbreiterte Media mit Nachweis von Muskelzellen in der Intima, zumeist aber im Vergleich zu den arteriellen Gefäßen mit geringerer Ausprägung [17, 142]. Zudem tritt ein morphologisches Remodeling der Venen nicht in allen untersuchten Spezies auf. So konnte gezeigt werden, dass es bei Legierung eines Haupt-

bronchus zur Erzeugung einer einseitigen Hypoxie in Kälbern zu einer Hypertrohpie und Hyperplasie der Media von Venen kommt [92]. Dieses Phänomen wiederum tritt nicht in Hunden auf, denen ebenfalls ein Hauptbronchus unterbunden wurde [92]. Solche Unterschiede werden häufig damit in Verbindung gebracht, dass einzelne Spezies weniger glatte Muskelzellen in den Venenwänden besitzen und es dadurch womöglich zu keiner sichtbaren Proliferation oder Hypertrophie kommt. So haben vor allem Rinder bereits bei normoxischen Bedingungen mehr glatte Muskulatur in den Gefäßwänden als z.B. Hunde [92] oder Nagetiere [93]. Aber auch innerhalb einer Ordnung - z.B. der Ordnung der Nagetiere - unterscheidet sich die Ausprägung der Muskularisierung von Venen unter normoxischen Bedingungen und die Stärke der Veränderungen unter hypoxischen Bedingungen. So ist bereits bekannt, dass es in der Ratte im Vergleich zur Maus unter Hypoxie zu stärker ausgeprägten Veränderungen der Venen kommt [57], z.B. mit Hypertrophie der Media [26].

Die Veränderungen der murinen pulmonalen Venen ist jedoch interessant, da für die Erforschung verschiedener humaner pulmonaler und kardiovaskulärer Erkrankungen viele etablierte Mausmodelle vorliegen. Durch Initiierung verschiedener pathologischer Zustände und genetischer Mutationen können physiologische Anpassungsreaktionen gestört oder verhindert werden. Daher wird die Maus auch zur Erforschung der hypoxiebedingten pulmonalen Hypertonie häufig eingesetzt, weshalb eine vollständige Beschreibung und Untersuchung aller pulmonalen Gefäße sinnvoll erscheint.

Mit Hilfe von 200 µm dicken PCLS konnten im Rahmen dieser Doktorarbeit die pulmonalen Arterien und Venen über eine Strecke von mehreren Millimetern dargestellt werden, da durch das Gewebe ziehende Gefäße nicht nach wenigen Mirkometern abgetrennt werden, wie es bei konventionellen histologischen Schnitten der Fall ist. Die Ergebnisse zeigen, dass innerhalb von 21 Tagen unter Hypoxie die Vermehrung der α-SMA positiven Zellen sowohl an Arterien als auch an Venen kontinuierlich von proximal nach distal fortschreitet, ohne dass Gefäßabschnitte ausgespart werden. Möglicherweise ist die Verwendung von im Vergleich zu den PCLS (200 µm) sehr dünnen Gewebeschnitten (1-5 µm) in anderen Untersuchungen die Ursache dafür, dass kaum venöse Veränderungen detektiert werden können. Zudem ist denkbar, dass die Venen mit Arterien verwechselt worden sind, da Venen ähnlich wie kleine Arterien eine lückenhafte Schicht aus glatten Muskelzellen besitzen und so Venen fälschlicherweise als Arterien interpretiert wurden.

Als Ursprung der zunehmenden Markierung für α-SMA an den Blutgefäßen sind in der Literatur verschiedenste Möglichkeiten diskutiert worden. Es kann zu Zellhypertrophie von bereits sichtbar mit glatter Muskulatur ausgestatteten Zellen kommen [17, 26, 93] und / oder zur Proliferation bzw. Hyperplasie von glatten Muskelzellen [93, 127]. Des Weiteren wurden präformierte Muskelzellen diskutiert, die normalerweise kein mit dem Lichtmikroskop sichtbares α-SMA besitzen, aber unter hypoxischen Bedingungen vermehrt α-SMA exprimieren und so als glatte Muskelzellen detektiert werden können [124]. Beide Mechanismen sind vereinbar mit den Befunden einer Studie, bei der in neugeborenen Kälbern unter Hypoxie zwei verschiedene Zellpopulationen von glatten Muskelzellen gefunden werden konnten: eine mit hoher α-SMA Expression und wenig proliferativem Po-

tential und eine zweite Zellreihe mit wenig α-SMA Markierung, aber hoher Proliferations- und geringer Apoptoserate [104]. Außerdem sind Mechanismen diskutiert worden, bei denen sich Zellen unter dem Stimulus Hypoxie aus anderen Zellreihen in glatte Muskelzellen umwandeln können. Hier sind vor allem Perizyten [53, 83, 81] und Endothelzellen [4, 69, 127] in Betracht gezogen worden, aber auch zirkulierende Fibrozyten und Lungenepithelzellen [127]. In einer Arbeit aus dem Jahr 2014 konnte nun gezeigt werden, dass sich mehr als 80 % der neu muskularisierten Zellen an distalen Arterien aus bereits vorhandenen Muskelzellen entwickeln [120], dass somit die Proliferation vorhandener Muskelzellen vorherrschend ist als Ursache für die zunehmende Muskularisierung distaler Arterien. Diese Ergebnisse passen sehr gut zu den morphologischen Veränderungen, die im Rahmen dieser Dissertation beobachtet wurden. Dass die Muskularisierung der Gefäße von proximal nach distal fortschreitet, ist möglicherweise Ausdruck der Proliferation der Muskelzellen und Migration der Zellen entlang der Gefäßachse [44]. Dies erklärt auch, warum keine Lücken innerhalb des Mantels aus glatten Muskelzellen an den Gefäßen detektiert werden konnten, denn bevor ein kleines Gefäß muskularisiert wird, muss erst der proximal davon gelegene Teil glatte Muskelzellen besitzen, die sich dann teilen und weiter nach distal wandern.

Die 2014 veröffentlichten Ergebnisse betrachten allerdings nur die arterielle Seite des pulmonalen Gefäßbaums. Welchen Ursprung die neu aufgetretene Muskularisierung an den distalen Venen hat, ist bisher nicht eindeutig klar. Allerdings weisen die Resultate dieser Dissertation darauf hin, dass im Bereich der pulmonalen Venen wahrscheinlich ein ähnlicher Mechanismus vorliegt, denn der morphologische Ablauf der venösen Veränderungen unter Hypoxie ähnelt dem der Arterien sehr stark. Der genaue Nachweis des Ursprungs der zunehmenden Muskularisierung von Venen im Vergleich zu den arteriellen Veränderungen und die daraus resultierende physiologische Rolle bei der Anpassung an hypoxische Bedingungen wäre für zukünftige Untersuchungen aufschlussreich.

4.1.2 Veränderungen der α-SMA Markierung von pulmonalen Blutgefäßen im Rahmen einer akuten allergischen Atemwegsentzündung

Auch im Rahmen einer allergischen Atemwegsentzündung wie Asthma ist ein Remodeling des Gefäßsystems bekannt. Vor allem Angiogenese und Hypertrophie von Blutgefäßen konnte in verschiedenen Untersuchungen an Maus und Ratte nachgewiesen werden.

Eine Zunahme der α-SMA positiven Zellen an Arterien und auch an Venen ist bereits gezeigt worden, unter anderem in der Maus [111, 112, 114, 113] und auch im Menschen, insbesondere in den Bronchialarterien [43]. Als Ursache für eine Zunahme der Muskulatur an Arterien und Venen wird ähnlich wie im Rahmen der hypoxischen Anpassungsreaktionen eine Proliferation der α-SMA positiven Zellen oder eine endotheliale Transdifferenzierung vermutet, bei der sich Endothelzellen in glatte Muskelzellen umwandeln könnten [111, 112, 113, 114, 146]. Einzelne Autoren beschreiben zudem eine Zunahme der Muskulatur an allen Arterien, auch im Bereich von Hilusgefäßen [114]. Dies konnte

im Rahmen dieser Doktorarbeit nicht sicher dargestellt werden. Eine Erklärung hierfür wäre, dass die PCLS mit 200 µm Präparatdicke im Vergleich zu den überlicherweise verwendeteten histologischen Gewebeschnitten von 1-5 µm zu breit sind, sodass durch die entstehenden Gewebeüberlagerungen eine Beurteilung in Gefäßbereichen mit viel Muskulatur auch unter normoxischen Bedingungen erschwert wird und Unterschiede nicht zur Darstellung kommen.

Die Darstellung kleinerer Gefäße über einen längeren Gefäßverlauf ist hingegen mit PCLS sehr gut möglich, sodass an kleinen pulmonalen Arterien und Venen eine morphologische Veränderung sichtbar wird und eine von proximal nach distal kontinuierliche Zunahme der α-SMA positiven Zellen nachgewiesen werden konnte. Nach Applikation von HDME kommt es an einzelnen Gefäßen zu einer deutlichen Zunahme der Zellgröße, bei der die Zelle eine zum Gefäßquerschnitt perpendikulare, längliche Morphologie annimmt und sich so über mehrere Millimeter entlang des Gefäßes erstreckt. Im Verhältnis zur Zelllänge nimmt die Zellbreite deutlich weniger zu. Bezüglich der veränderten Zellmorphologie von glatten Muskelzellen sowohl an Arterien als auch an Venen, wie sie im Rahmen dieser Arbeit aufgefallen ist, gab es keine Hinweise in der Literatur. Möglicherweise liegt auch hier die Ursache in der geringen Dicke der verwendeten Gewebeschnitte (1-5 µm), dass zellmorphologische Unterschiede nach HDME-Applikation nicht aufgefallen sind.

Über eine Ursache der morphologischen Veränderungen kann anhand der vorliegenden Daten nur spekuliert werden. Auffällig ist, dass die stärksten Veränderungen der Muskelzellen immer in Regionen des Gefäßbaums auftreten, wo ebenfalls ein massives Zellinfiltrat mit CD90.2 positiven Zellen nachweisbar ist. Dass es im Rahmen einer akuten allergischen Atemwegsentzündung zu einem massiv erhöhten pulmonalen Zellinfiltrat mit eosinophilen und neutrophilen Granulozyten, Makrophagen und Lymphozyten kommt, ist bereits mehrfach beschrieben worden [29, 67, 114, 136]. Zudem ist bekannt, dass bei Stimulation von Immunzellen mit HDME die Ausschüttung verschiedener proinflammatorischer Mediatoren (Interleukin-4, Interleukin-5 und Interleukin-13) gesteigert wird [67]. Des Weiteren konnte nachgewiesen werden, dass es in der Maus im Rahmen einer allergischen Atemwegsentzündung nach Applikation von Ovalbumin über Interleukin-13 -abhängige und -unabhängige Wege zum Anstieg von VEGF kommt [75]. In der Literatur lassen sich keine weiteren Hinweise darauf finden, ob diese Mediatoren nicht nur für eine Proliferation, sondern auch für eine morphologische Veränderung der glatten Muskelzellen verantwortlich sein könnten, um z.B. den Zellin- und -efflux zu erleichtern.

Möglicherweise könnte die veränderte Morphologie und Anordnung der glatten Muskelzellen in den Gefäßwänden aber auch nicht Ausdruck einer körpereigenen Reaktion auf das Allergen darstellen, sondern Folge des HDME selbst sein. HDME setzt sich aus verschiedensten Stoffen zusammen [134]. Einige dieser Bestandteile besitzen selbst proteolytische Eigenschaften [52] oder können über die Aktivierung anderer Proteasen Zell-Zell-Kontakte wie Occludin, Zonula occludens-1 (ZO-1) und auch E-Cadherin zerstören [144, 152]. Möglicherweise sind die veränderte Ausrichtung der Zellen, aber auch ihre veränderte Morphologie eine Auswirkung der Zerstörung von Zell-Zell-Kontakten mit Folge eines partiellen oder kompletten Verlusts der Integrität des Zellverbandes. In diesem

Zusammenhang wäre es denkbar, dass sich gerade an den morphologisch veränderten Gefäßabschnitten viele Zellen ansammeln, um Reparatur- und Regenerationsprozesse einzuleiten. Dies würde allerdings nicht erklären, warum auch bei einer Stimulation mit OVA Gefäßveränderungen auftreten und es zu einem Zellinfiltrat kommt [6].

Besonders die Ursachen und Auswirkungen der veränderten Morphologie und Ausrichtung der glatten Muskelzellen an Blutgefäßen im Rahmen einer akuten allergischen Atemwegsentzündung muss in zusätzlichen Experimenten weiterführend untersucht werden, um etwaige Auswirkungen auf den Pathomechanismus und die Behandlung von allergischen Atemwegsentzündungen besser zu verstehen.

4.2 Etablierung einer Quantifizierungsmethode für murine Lymphgefäße

Eine geeignete Quantifizierungsmethode sollte untersucherunabhängig reproduzierbare Ergebnissen hervorbringen und gleichzeitig eine adäquate Präzision besitzen, die mit einem sinnvollem Kosten-Nutzen-Verhältnis erzeugt werden kann [60]. Dies sind Grundvoraussetzungen für die erfolgreiche quantitative Auswertung einer Probe.

Zur Quantifizierung von Lymphgefäßen in einem Gewebepräparat wird z.B. wie durch Baluk et al. die Methode der *Area densitiy* angewandt [8]. Dabei handelt es sich um ein Verfahren, das mit Hilfe der Mikroskopie den Flächenanteil eines Gewebes bestimmt, der z.B. eine bestimmte immunhistochemische Reaktion aufweist. Da hier allerdings lediglich ein Flächenunterschied quantifiziert wird, kann nur eine Aussage darüber getroffen werden, ob die zu quantifizierende Fläche größer oder kleiner wird bzw. gleich groß bleibt. Soll nun aber eine Proliferation von Lymphgefäßen nachgewiesen werden, muss eine Unterscheidung möglich sein, ob die quantifizierte Zunahme tatsächlich auf eine Gefäßvermehrung zurückzuführen ist oder aber beispielsweise nur auf eine Gefäßhypertrophie, bei der sich die Fläche der Gefäße ebenfalls im Verhältnis zum restlichen Gewebe vergrößert. Dies könnte dann fälschlicherweise als Proliferation interpretiert werden. Umgekehrt werden sehr kleine Gefäße, die nur eine geringe Änderung der Fläche hervorrufen, nicht adäquat abgebildet, sodass ein Auftreten von sehr vielen kleinen Gefäßknospen als Zeichen einer beginnenden, aber starken Proliferation nicht dargestellt werden kann.

Im Rahmen dieser Dissertation konnte eine Methode etabliert werden, die diese Problematik umgeht und eine valide und gleichzeitig praktikable Quantifizierung von pulmonalen Lymphgefäßen bietet, die auch kleine Lymphgefäße sicher quantitativ erfasst. So hat sich gezeigt, dass das Knotenpunkt-Segment-System [76] unter Anwendung des *optical fractionators* dazu geeignet ist, Lymphgefäße unaubhängig von der Gefäßgröße oder -morphologie zu quantifizieren. Dabei konnte erfolgreich eine geeignete *height sampling fraction* unter Anwendung der *Q-weighted mean thickness* zur Berücksichtigung der Gewebeschrumpfung [28] etabliert werden, sodass die Schrumpfung der PCLS nicht zu einer fehlerhaften Quantifizierung führt.

Trotzdem handelt es sich auch beim Knotenpunkt-Segment-System unter Anwendung des *optical fractionators* um einen Schätzwert, der von der Genauigkeit der Zählung abhängig ist. Es müssen ausreichend Zählereignisse auftreten bzw. es muss ein adäquater Anteil des auszuwertenden Gewebes quantifiziert werden, damit der methodische Fehler (CE) nicht größer wird als die biologische Variabilität [94]. Dies kann durch Testzählungen vor Beginn der eigentlichen Auswertung verhindert werden, sodass immer mindestens 100 Zählereignisse in einem Versuchstier auftreten und der methodische Fehler so akzeptabel bleibt [60]. Mit Hilfe dieser Testzählungen konnte für jede Versuchsgruppe der geeignete Anteil des zu quantifizierenden Gewebes an der Gesamtlunge ermittelt werden, sodass der methodische Fehler bei angemessenem Zeitaufwand akzeptabel bleibt.

Neben dem methodischen Fehler wurde noch der Variationskoeffizient (*CV*) betrachtet. Dieser beschreibt die Streuung der erhobenen Daten einer Gruppe um den Mittelwert im Vergleich zu anderen Gruppen. Hier fällt vor allem im Bereich der Kontrollgruppen auf, dass die einzelnen Werte nur gering um den Mittelwert streuen. Dies spricht zum einen dafür, dass die Daten verlässlich reproduziert werden können. Zum anderen zeigt es, dass die biologischen Schwankungen äußerst gering sind. Der *CV* innerhalb der Kontrollgruppen ist so gering, dass er wahrscheinlich nicht durch biologische Schwankungen der Lymphgefäßanzahl in den unterschiedlichen Individuen bedingt ist, sondern durch den methodischen Fehler bei der Auszählung. Die biologische Variabilität ist nämlich meist deutlich größer als der hier ermittelte *CV*. Dies bedeutet, dass die Anzahl an Lymphgefäßen in der murinen Lunge eines bestimmten Stammes sehr stabil ist, wenn die äußeren Bedingungen gleich bleiben.

Zusammenfassend hat sich gezeigt, dass die Anwendung des *optical fractionators* und das Knotenpunkt-Segment-System zur Quantifizierung von pulmonalen Lymphgefäßen geeignet ist, da reproduzierbare und objektive Ergebnisse mit einem akzeptablen methodischen Fehler mit einem angemessenen Zeitaufwand erzielt werden können. Zudem bietet diese Methode gegenüber der *Area density* den Vorteil, dass Lymphgefäße unabhängig von ihrer Größe detektiert werden können, sodass auch frühe Stadien der Lymphangiogenese mit sehr vielen kleinen Lymphgefäßen adäquat quantitativ erfasst werden können.

4.3 Das pulmonale Lymphgefäßsystem der Maus und seine Veränderungen

Regulation und Aufrechterhaltung des pulmonalen Flüssigkeitshaushalts ist essentiell für einen effizienten Gasaustausch und somit für eine regelrechte Funktion der Lunge [86]. Lymphgefäße spielen dabei eine zentrale Rolle. Für die Erforschung pulmonaler Pathologien, die mit einer eingeschränkten Funktion der Lunge einhergehen, wie z.B. pulmonale Hypertonie und Asthma, konnten bereits unterschiedlichste murine Modelle etabliert werden [16, 32, 148]. Trotz der Wichtigkeit des Lymphgefäßsystems im Zusammenhang für einen regelrechten Gasaustausch in der Lunge ist nur wenig über das murine pul-

monale Lymphgefäßsystem bekannt. Seinen Aufbau und eventuelle physiologische oder pathologische Veränderungen zu kennen, kann aber von großer Bedeutung sein, um bestimmte Pathomechanismen im Rahmen pulmonaler Erkrankungen zu verstehen.

4.3.1 Das murine pulmonale Lymphgefäßsystem

Lymphgefäße in der murinen Lunge lassen sich vor allem entlang der Venen abgrenzen, wo sie netzwerkartige Strukturen um das Blutgefäß bilden. Zudem befinden sich einzelne Lymphgefäße im Bindegewebe zwischen Arterien und Atemwegen [73, 72]. Nach Etablierung einer validen Quantifizierungsmethode konnte zudem erstmals eine Lymphgefäßanzahl innerhalb eines murinen Lungenflügels bestimmt werden.

Alle Tiere dieser Versuchsreihe wurden vom gleichen Züchter bezogen und bis zu ihrer Tötung identisch gehalten, sodass die bereits in einer Pilotstudie mit einer kleinen Stichprobe *(n = 3)* detektierten Stammunterschiede bezüglich der Lymphgefäßanzahl und Morphologie, wie bereits oben diskutiert, mit hoher Wahrscheinlichkeit nicht auf eine unterschiedliche Haltung der Tiere zurückzuführen sind. Zudem konnten nur sehr geringe quantitative Unterschiede der Lymphgefäße zwischen den einzelnen Tieren eines Mausstammes festgestellt werden. Eine mögliche Ursache für diese sehr konstante Lymphgefäßanzahl innerhalb eines Mausstammes könnte der nahezu identische genetische Hintergrund der Tiere sein [96]. Dies würde auch erklären, warum bei gleicher Haltung in C57BL/6 Tieren mehr Lymphegfäße auftreten als in BALB/c Tieren, da diese beiden Stämme über sehr viele Generationen hinweg nicht miteinander gekreuzt wurden [96] und deshalb unterschiedlicheres Erbgut besitzen als die Tiere innerhalb des selben Stammes. Geschlecht und Alter als mögliche Ursache der festgestellten Unterschiede in der Lymphgefäßanzahl sind ebenfalls zu vernachlässigen: Zum einen wurden in beiden Fällen männliche Tiere verwendet und zum anderen waren die C57BL/6 Tiere jünger als die BALB/c Mäuse (9 Wochen bzw. 13 bis 15 Wochen) und wiesen dementsprechend ein kleineres Lungenvolumen auf, da das Gewicht der mit Agarose gefüllten Lungen bei den C57BL/6 Tieren geringer war als bei den BALB/c Mäusen. Trotzdem besitzen die jüngeren C57BL/6 Tiere mit geringerem Lungengewicht mehr Lymphgefäße als die älteren BALB/c Mäuse. Wäre die Anzahl an Lymphgefäßen nicht vom Mausstamm abhängig, sondern vom Alter oder dem Lungenvolumen, würde man ein umgekehrtes Ergebnis erwarten.

Auch die Netzwerkstruktur der Lymphgefäße unterscheidet sich zwischen den verschiedenen Mausstämmen. BALB/c Mäuse zeigen eher größere, weniger verzweigte Lymphgefäße an großen Venen in zentralen Lungenabschnitten, während Mäuse des Stammes C57BL/6 eher ein stärker verzweigtes Netzwerk mit mehr in der Peripherie gelegenen kleinen Lymphgefäßen besitzen.

Sowohl für die quantitativen als auch die morphologischen Unterschiede des Lymphgefäßnetzwerks zwischen einzelnen Mausstämmen sind zudem weitere Gründe denkbar. Lymphgefäße dienen nicht nur der Flüssigkeitsregulation eines Gewebes, sondern auch zum Transport von Immunzellen [122]. Eine andere Erklärung für die quantitativen Un-

terschiede der pulmonalen Lymphgefäße zwischen den einzelnen Mausstämmen könnte deshalb sein, dass je nach Stamm mehr oder weniger Immunzellen für eine adäquate Antwort auf Krankheitserreger notwendig sind und somit je nach Mausstamm mehr oder weniger Lymphgefäße für den Immunzell-Transport benötigt werden. Im Rahmen eines Asthmamodells konnte gezeigt werden, dass bei signifikantem Immunglobulin E (IgE) Anstieg als Zeichen einer erfolgreichen Stimulation das Ausmaß der Eosinophilie und der Gesamt-Immunzell-Anzahl in der bronchoalveolären Lavage-Flüssigkeit in C57BL/6 Mäusen höher ist als bei BALB/c Mäusen [45, 58]. In diesem Zusammenhang ist vor allem der eosinophile Granulozyt interessant, da nachgewiesen werden konnte, dass diese Zellen im Rahmen einer akuten allergischen Atemwegsentzündung nicht nur in der bronchoalveolären Lavage-Flüssigkeit, sondern auch vermehrt in pulmonalen Lymphknoten auftreten [139]. Es wäre also denkbar, dass die C57/BL/6 Maus bei entzündlichen Prozessen in der Lunge mehr Lymphgefäße benötigt, da viele Immunzellen in die pulmonalen Lymphknoten transportiert werden müssen, während bei BALB/c Mäusen nur wenig zusätzliche Immunzellen anfallen, für die weniger Lymphgefäße benötigt werden.

Bezüglich der quantitativen und morphologischen Unterschiede des murinen Lymphgefäßsystems innerhalb der einzelnen Mausstämme bleiben weiterhin einige Fragen offen, die in weiteren Experimenten geklärt werden müssen. So sollten die einzelnen Mausstämme hinsichtlich quantitativer, aber auch morphologischer und funktioneller Unterschiede des Lymphgefäßnetzwerks weiter untersucht werden, um die jeweiligen, möglichweise stammspezifischen Veränderungen, z.B. bei Entzündung oder Hypoxie, besser verstehen und einordnen zu können.

4.3.2 Veränderungen des murinen pulmonalen Lymphgefäßsystems unter normobarer Hypoxie mit 10 % O_2

Unter normobarer Hypoxie mit 10 % O_2 zeigt sich ein vierfacher Anstieg der Lymphgefäßanzahl innerhalb der linken murinen Lunge und zusammen mit dieser ausgeprägten Proliferation eine zunehmende Verzweigung des Lymphgefäßnetzwerkes.

Aus vorhergehenden Studien ist bereits bekannt, wie sich das tracheale Lymphgefäßsystem bei chronischer Infektion mit Mycoplasma pulmonanis verändert. Wie auch unter hypoxischen Bedingungen kommt es zu einer Aussprossung neuer Lymphgefäße und zunehmender Netzwerkbildung [40, 87, 122]. Des Weiteren konnten ähnliche morphologische Veränderungen in Haut [71] und Cornea [22] festgestellt werden.

Die Lymphgefäßproliferation in Haut und Trachea ist laut Literatur auf eine Ausschüttung von Wachstumsfaktoren zurückzuführen, wobei bekannt ist, dass eine Lymphangiogenese durch die Wachstumsfaktoren VEGF-C und -D induziert wird [34, 66, 88, 153]. Als Ursprung dieser Wachstumsfaktoren konnten im Entzündungsmodell primär Makrophagen identifiziert werden [8, 154]. Es ist also durchaus möglich, dass eine Hypoxie-induzierte Inflammation [33, 38, 51] oder eine durch Hypoxie induzierte Freisetzung von VEGF-A [121, 141] Makrophagen rekrutiert und sie zur Sezernierung der Wachstumsfaktoren

VEGF-C und -D bringt. Zudem ist bekannt, dass die Anzahl an Makrophagen unter hypoxischen Bedingungen deutlich zunimmt [78, 140]. Dies bietet jedoch keine Erklärung dafür, dass die Proliferation von Lymphgefäßen fast ausschließlich im Bereich der Venen stattfindet und nicht auch im Bindegewebe zwischen Arterien und Bronchien. Bei einer Ausschüttung von VEGF-A über Makrophagen würde man auch eine Proliferation von Lymphgefäßen im Bindegewebe zwischen Arterien und Bronchien erwarten, da die Makrophagen in den Alveolen zwar eine wichtige Rolle für eine hypoxie-induzierte Entzündung spielen [78], Makrophagen aber auch in größeren Atemwegen wie Bronchien [55] und nachgewiesenermaßen in der Adventitia großer und kleiner Pulmonalarterien [39] vorkommen.

Anhand der vorliegenden Daten kann sowohl ein starker Anstieg der Lymphgefäße in der murinen Lunge nach 21 Tagen normobarer Hypoxie nachgewiesen werden, als auch der morphologische Ablauf der Lymphgefäßbildung veranschaulicht werden. Es bleibt aber die Frage, welche Mediatoren bzw. Wachstumsfaktoren tatsächlich für die Veränderungen eine Rolle spielen und ob diese sich von den Proliferationsfaktoren im Rahmen entzündlicher Veränderungen, wie z.B. Asthma oder Pneumonie, unterscheiden.

Zudem wäre ebenfalls die Anwendung längerer Hypoxiezeiten interessant, um festzustellen, ob die Lymphgefäßanzahl mit Zunahme der Hypoxiedauer weiter stetig steigt oder ob es zu einer Plateaubildung bzw. möglichweise wieder zu einem Rückgang der Lymphgefäße kommt. Ebenfalls gibt es keine Daten darüber, ob bzw. wie lange pulmonale Lymphgefäßveränderungen nach Beendigung der Hypoxie persistieren.

Des Weiteren müssen die proliferierenden Lymphgefäße auf ihre Funktionalität hin überprüft werden. Zum einen wäre interessant, ob sie überhaupt funktionstüchtigen Lymphgefäßen entsprechen und wenn ja, ab welchem Zeitpunkt dies der Fall wäre. In diesem Zusammenhang ist ebenfalls ein Versuch denkbar, bei dem die Lymphgefäßproliferation unterdrückt oder gezielt stimuliert wird, um so eine Aussage treffen zu können, ob eine Zunahme der Lymphgefäße eine Auswirkung auf die Vitalität oder das Überleben der Tiere unter normobarer Hypoxie hat.

4.3.3 Veränderungen des murinen pulmonalen Lymphgefäßsystems im Rahmen einer akuten allergischen Atemwegsentzündung

Im Rahmen dieser Doktorarbeit zeigte sich nach HDME-Exposition zwar eine moderate Vermehrung der Lymphgefäße, aber kein signifikanter Anstieg in der Anzahl, obwohl gerade entzündliche Veränderungen nachweislich zu einer Lymphgefäßproliferation führen [8, 9, 154]. Allerdings sind die Ergebisse innerhalb der HDME-Gruppe sehr inkonstant, was möglicherweise auf eine ungenügende Stimulation zurückzuführen ist. Es zeigte sich eine sehr breite Streuung der Ergebnisse, wobei auffällt, dass drei Mäuse einen moderaten Anstieg in der Anzahl an Lymphgefäßen aufwiesen und drei andere Mäuse nahezu keine Vermehrung an Lymphgefäßen zeigten (siehe Abb. 63). Diese Verteilung korrelierte mit der Menge an CD90.2 positivem Zellinfiltrat, wobei davon auszugehen ist, dass es

sich hierbei um Lymphozyten handelt [74]. Es konnte zudem rekonstruiert werden, dass das Ausmaß an Lymphgefäßproliferation und Zellinfiltrat damit in Verbindung steht, in welcher Versuchsreihe die Tiere untersucht wurden: Die ersten drei Mäuse zeigten deutliche Veränderungen, die zweiten drei Mäuse wiesen weniger und inkonsistentere Veränderungen auf (siehe Abb. 64). Dies könnte darauf hinweisen, dass die HDME-Stimulation in den beiden Versuchsreihen unterschiedlich erfolgreich gewesen ist, sodass in den ersten 3 Tieren deutlich bessere Ergebnisse erzielt wurden als in den zweiten 3 Tieren. In diesem Zusammenhang ist vor allem das Zellinfiltrat interessant, da bereits bekannt ist, dass eine Lymphangiogenese in der Trachea der Maus nur dann auftritt, wenn die Tiere über eine intakte Lymphozytenbildung verfügen [6]. Ein fehlender Influx von Lymphozyten könnte also die Ursache für eine fehlende Lymphangiogenese sein. Ebenfalls wäre denkbar, dass auch die Einwanderung von Mastzellen und Makrophagen vermindert war, wenn die Stimulation mit HDME ungenügend erfolgte. Diese beiden Zellpopulationen sind ebenfalls wichtige Bestandteile der entzündlichen Reaktionen im Rahmen einer akuten allergischen Atemwegsentzündung [102, 128]. Zudem sind sie nachgewiesenermaßen in der Lage die Lymphangiogenesefaktoren VEGF-C und -D zu produzieren [24, 25]. In beiden Fällen wäre also ein fehlendes Zellinfiltrat Ursache der mangelnden Lymphangiogense, wobei das fehlende Zellinfiltrat mit hoher Wahrscheinlichkeit auf eine ungenügende Stimulation mit HDME zurückzuführen ist. Hinzu kommt, dass in den Tieren mit einem moderaten Anstieg der Lymphgefäßanzahl und starkem Zellinfiltrat die gleichen Aussprossungen detektiert werden konnten wie sie unter normobarer Hypoxie in der murinen Lunge und auch im Rahmen einer Infektion mit Mycoplasma pulmonis in der Trachea detektiert werden können [8]. Diese Tatsache spricht ebenfalls dafür, dass eine Proliferation der Lymphgefäße im Rahmen einer akuten allergischen Atemwegsentzündung stattfindet.

Allerdings liegt zumindest eine Untersuchung vor, die eine Reduktion der Lymphgefäße bzw. der funktionierenden Lymphgefäße bei Asthma beschreibt. So konnte gezeigt werden, dass die Bronchialwände von Menschen, die an einem Asthmaanfall verstorben waren, signifikant weniger Lymphgefäße aufwiesen als die Bronchien der gesunden Kontrollgruppe [31]. Die Autoren ziehen hier die Schlussfolgerung, dass der fatale Ausgang der Erkrankung möglicherweise aufgrund der verminderten funktionsfähigen Lymphgefäße auftritt, da bei Kumulation von Gewebeflüsigkeit ein Ödem der Bronchialwände begünstigt wird.

Zusammenfassend wäre es wichtig, zunächst die vorliegenden Versuche zu wiederholen, um auszuschließen, dass nur aufgrund einer mangelhaften Applikation des HDME keine signifikante Lymphgefäßproliferation stattgefunden hat, oder ob es tatsächlich nicht zu einem signifikanten Anstieg der Lymphgefäßanzahl kommt. Zudem wäre interessant, ob eine chronische Atemwegsinfektion nicht nur, wie bereits gezeigt, zur Vermehrung der trachealen Lymphgefäße führt, sondern auch zu einer pulmonalen Lymphgefäßproliferation. Falls dies der Fall wäre, sind weitere Versuche notwendig, die zum einen die Funktionalität der neu gebildeten Lymphgefäße überprüfen. Zum anderen wären Untersuchungen sinnvoll, die klären, ob die pulmonale Lymphangiogenese wie die tracheale Lymphangiogenese medikamentös verhindert [154] oder verstärkt werden kann und wel-

che Auswirkungen dies auf die entzündlichen Veränderungen der murinen Lunge hätte.

4.4 Mögliche Unterschiede der Mechanismen als Auslöser für die Lymphgefäßproliferation und die Veränderungen der Blutgefäße bezüglich normobarer Hypoxie und einer allergischen Atemwegsentzündung

Die vorliegenden Ergebnisse zeigen nicht nur, dass die Lymphgefäßproliferation unter normobarer Hypoxie ausgeprägter ist als im Rahmen einer akuten allergischen Atemwegsentzündung, sondern auch, dass unter hypoxischen Atemluftbedingungen die Veränderungen des Lymphgefäßnetzwerkes nicht in allen Teilen der Lunge gleich sind. Es hat sich gezeigt, dass im rechten inferioren Lungenlappen nach 21 Tagen Hypoxie Verbindungen zwischen dem Lymphgefäßsystem um intraacinäre Arterien und dem Lymphgefäßnetzwerk um Venen bestehen, was im Bereich der linken Lunge zum gleichen Hypoxiezeitpunkt nie beobachtet wurde.

Ein wesentlicher Unterschied zwischen linkem und rechtem inferioren Lungenlappen in der Maus ist das Volumen des jeweiligen Lungenlappens. Während der linke Lungenlappen den ganzen linksseitigen Hemithorax einnimmt, finden sich auf der rechten Seite vier verschieden Lungenlappen [27]. Das unterschiedliche Volumen hat zur Folge, dass sich die pleurale Oberfläche pro Volumeneinheit zugunsten des rechten inferioren Lungenlappens deutlich unterscheidet, d.h. die linke Lunge besitzt pro Volumeneinheit eine kleinere pleurale Oberfläche, weil das Verhältnis von Volumen zur Oberfläche mit Zunahme des Volumens linear steigt, wenn beide Körper in etwa eine identische Form haben. Die Oberfläche wächst hingegen nur quadratisch (x^2), das Volumen aber kubisch (x^3) [117].

Dies könnte zur Folge haben, dass bei vermehrter Atemarbeit, wie sie unter hypoxischen Atemluftbedingungen auftritt, am rechten inferioren Lungenlappen eine stärkere Zugkraft pro Volumeneinheit wirkt als am linken Lungenlappen. Im Bindegewebe zwischen Arterien und Atemwegen hingegen ist es denkbar, dass die mechanischen Kräfte nicht so starke Auswirkungen haben, da sie durch das lockere Bindegewebe abgeschwächt werden. Das würde erklären, warum in diesen Bereichen kaum Lymphgefäßproliferation auftritt.

Für diese Vermutung spicht, dass das Lymphgefäßwachstum vor allem in subpleuralen Bereichen stattfindet, da dort die stärkste Dehnung auftritt [108]. Zudem kommt es unter normobarer Hypoxie zu einer Zunahme des Lungenvolumens, unabhängig von Alter und Geschlecht. Dieses Phänomen ist bereits ebenfalls von unterschiedlichen Autoren beschrieben worden [2, 59], wobei sie als Erklärung eine Vergrößerung der Alveolen anführen. Diese Vergrößerung der Alveolen konnte ebenfalls im Rahmen dieser Dissertation nachgewiesen werden und ist bereits aus weiteren Untersuchungen bekannt [21].

Es muss in diesem Zusammenhang bedacht werden, dass mechanische Kräfte durchaus als Ursache für eine Induktion von Lungenwachstum bekannt sind [61, 62, 107]. Zudem ist Hypoxie ein potenter Auslöser für eine vermehrte Atmung [19, 68] und die Anpassungsreaktionen bezüglich Frequenz und Tidalvolumen einzelner Mausstämme sind bereits untersucht worden: Auch wenn nur kurzfristige Hypoxiezeiten verwendet wurden [2, 20, 132], konnte dennoch gezeigt werden, dass sich Tidalvolumen, Atemfrequenz und andere Atmungsparameter signifikant verändern. Besonders die Zunahme des Tidalvolumens ist in diesem Zusammenhang zu erwähnen, repräsentiert es doch eine vermehrte Dehnung der Lunge beim Einatmen.

Eine vermehrte Dehnung oder mechanischer Stress könnte theoretisch allerdings vor einer Proliferation oder Vergrösserung der Alveolen zu Verletzungen führen, in diesem Fall am ehesten zu einem Zerreißen. Im Rahmen der vorliegenden Arbeit wurde eine starke Zunahme von α-SMA positiven Zellen in der Alveolarwand beobachtet. Möglicherweise handelt es sich beim Auftreten dieser α-SMA positiven Zellen um einen Schutzmechanismus der Alveolen vor zu starker Dehnung bzw. zur Stabilisierung der Alveolarwände.

Auch der zeitliche Ablauf der vermehrten α-SMA Markierung erscheint in diesem Zusammenhang sinnvoll, da die stärkste α-SMA Markierung nach 7 Tagen Hypoxie auftritt, wenn auch die Zunahme des Lungenvolumens am stärksten ist. Ein ähnlicher zeitlicher Ablauf dieser Veränderungen ist bereits in einer anderen Studie nachgewiesen worden, wo ebenfalls nach 7 Tagen unter normobarer Hypoxie eine vermehrte α-SMA Markierung in den Alveolarsepten auftrat [120]. Auch andere Autoren beschreiben eine Zunahme von α-SMA positiven Zellen in den Alveolarwänden, allerdings mit einer zeitlichen Verzögerung von 6 Wochen [18]. Dies muss keinen Widerspruch zu den Ergebnissen dieser Doktorarbeit darstellen, da die Autoren keine kürzeren Hypoxiezeiten als 6 Wochen untersucht haben. Es ist also denkbar, dass die glatten Muskelzellen in den Alveolarwänden nach 6 Wochen im Vergleich zur Kontrollgruppe vermehrt sind, aber im Vergleich zu früheren Hypoxiezeitpunkten wieder rückläufig.

Sollten die Veränderungen der Alveolarsepten sowie von Blut- und Lymphgefäßen unter hypoxischer Atemluft nicht primär durch eine inflammatorische Reaktion, sondern aufgrund eines mechanischen Reizes durch vermehrte Einatmungstiefe entstehen, dann ist es denkbar, dass die Veränderungen je nach Tidlavolumenveränderung unterschiedlich stark ausfallen. Bezüglich dieser konkreten Fragestellung gibt in der Literatur keine Hinweise. Tatsächlich ist aber bekannt, dass verschiedene Mausstämme unterschiedlich starke Anpassungsreaktionen bezüglich Frequenz und Tidalvolumen zeigen, wenn auch nur kurzfristige Hypoxiezeiten untersucht wurden [2, 20, 132]. Zudem konnte gezeigt werden, dass die Gefäßveränderungen bei chronischer Hypoxie sehr unterschiedlich zwischen den einzelnen Mausstämmen ausfallen [130]. Hier wird deutlich, dass es vor allem im Stamm SV129 kaum Veränderungen gibt, wohingegen der Stamm FBV/NJ eine deutliche Zunahme des α-SMA in den Gefäßen zeigt. Passend dazu steigt unter Hypoxie das Tidalvolumen dieses Mausstamms unter Hypoxie um das Vierfache stärker als bei C57Bl/6 [20], wohingegen das Tidalvolumen von SV129-Mäusen im Vergleich zu den C57Bl6 deutlich geringer ansteigt [2, 132]. Aus diesen Daten ist ersichtlich, dass also

ein Mausstamm mit hohem Anstieg des Tidalvolumens unter Hypoxie auch stärkere Gefäßveränderungen unter Hypoxie zeigt. Dies spricht für die Theorie, dass die Veränderungen wahrscheinlich nicht nur auf eine Anpassung an eine lokale Gewebehypoxie zurückzuführen sind, sondern auch eine Anpassung an erhöhten mechanischen Stress darstellen.

Das würde auch erklären, warum sich die Veränderungen im Rahmen einer akuten allergischen Atemwegsentzündung so von den Veränderungen unter Hypoxie unterscheiden. Möglicherweise liegen zwei unterschiedliche Mechnismen zugrunde, die die unterschiedlichen Ausprägungen der Veränderungen erklären: Während im Rahmen einer akuten allergischen Atemwegsentzündung ein entzündlicher Stimulus im Vordergrund steht, der zu einer vermehrten bzw. veränderten Gefäßmuskularisierung und einem gesteigerten Zelltransport führt, könnte unter hypoxischen Bedingungen ein mechanischer Stimulus vorrangig von Bedeutung sein.

Anhand der vorliegenden Daten kann diese Annahme allerdings nicht abschließend geklärt werden. Relevant wäre z.B. eine Untersuchung von strukturellen Veränderungen in Tieren, die nicht aufgrund einer Hypoxie zu vermehrter Atemarbeit gezwungen werden, sondern z.B. durch eine Kohlendioxid-induzierte, dauerhafte Hyperventilation. Denkbar wäre ebenfalls ein Versuch mit unterschiedlichen Mausstämmen, die bezüglich ihres Atmungsverhaltens unterschiedlich auf chronische Hypoxie reagieren. So könnte weiter geklärt werden, ob die Lymphgefäßproliferation und die veränderte Muskularisierung von Blutgefäßen, Ductuli alveolares und Alveolen tatsächlich durch einen mechanischen Stimulus entstehen und nicht durch eine lokale Hypoxie im Gewebe.

5 Zusammenfassung

Eine suffiziente Sauerstoffaufnahme in den Organismus ist Voraussetzung für die Aufrechterhaltung aller Stoffwechselvorgänge. Hypoxische Bedingungen durch eingeschränkte Atemfunktion oder aber durch verminderten Sauerstoffgehalt in der Atemluft führen deshalb zu einer Reihe von Anpassungsreaktionen, unter anderem die Lunge selbst betreffend. Hierbei kommt es nach längerer Hypoxie-Exposition zu strukturellen Veränderungen, vor allem die pulmonalen Blutgefäße betreffend, mit kontinuierlichem Fortschreiten der Muskularisierung von proximal nach distal sowohl an Arterien als auch an Venen. Ähnliche Veränderungen können im Rahmen einer akuten allergischen Atemwegsentzündung nach HDME-Stimulation beobachtet werden, allerdings unterscheiden sich die Veränderungen bezüglich der Morphologie der glatten Muskelzellen stark.

Bisher beschränkten sich die Kenntnisse bezüglich der pulmonalen Strukturen im Rahmen einer Hypoxie oder einer akuten allergischen Atemwegsentzündung auf Atemwege und Blutgefäße. Im Rahmen dieser Doktorarbeit sind nun erstmals die Veränderungen des pulmonalen Lymphgefäßsystems unter hypoxischen Bedingungen und bei einer akuten allergischen Atemwegsentzündung untersucht worden. Hierfür konnte eine valide Quantifizierungsmethode für pulmonale Lymphgefäße entwickelt und etabliert werden. So ist die ausgeprägte Lymphangiogenese in der murinen Lunge unter normobarer Hypoxie 10 % O_2 erstmals quantifiziert worden und mit den quantitativen Veränderungen des Lymphgefäßsystems im Rahmen einer akuten allergischen Atemwegsentzündung objektiv verglichen werden. Es zeigte sich, dass es unter hypoxischen Bedingungen etwa zu einer Vervierfachung der Lymphgefäßzahl und ausgeprägter Netzwerkbildung der Lymphgefäße vor allem um die Venen kommt, wohingegen im Rahmen einer akuten allergischen Atemwegsentzündung kein signifikanter Anstieg der Lymphgefäßanzahl, sondern nur ein vermehrtes Aufkommen von Lymphozyten im Lungenparenchym nachgewiesen werden konnte.

Die Unterschiede zwischen den Veränderungen von murinen pulmonalen Strukturen im Rahmen einer allergischen Atemwegsentzündung und normobarer Hypoxie sind also möglicherweise darauf zurückzuführen, dass nicht, wie bisher angenommen, in beiden Fällen eine lokale Entzündungsreaktion ein Remodeling induziert. Vielmehr deuten die Ergebnisse der vorliegenden Arbeit darauf hin, dass eine veränderte Atemmechanik bei hypoxischer Atemluft die strukturellen Veränderungen verursacht, dass also primär nicht die lokale, sondern die globale Hypoxie in der murinen Lunge zu einer Anpassung von Blut- und Lymphgefäßen führt. Zudem konnte nachgewiesen werden, dass unter hypoxischen Bedingungen das Volumen der linken Lunge zunimmt und eine Expression von glattem Muskelaktin in den Alveolarwänden auftritt.

Die Unterschiede in der Stärke der Lymphgefäßproliferation im Vergleich zwischen entzündlicher Grunderkrankung und Hypoxie lassen einen unterschiedlichen Mechnismus bzw. eine unterschiedliche Ursache vermuten, die zur Ausschüttung lymphangiogenetischer Faktoren führt.

Literatur

[1] A.S. Abraham, J.M. Kay, R.B. Cole, and A.C. Pincock. Haemodynamic and pathological study of the effect of chronic hypoxia and subsequent recovery of the heart and pulmonary vasculature of the rat. *Cardiovasc Res*, 5:95–102, 1971.

[2] T. Adachi, H. Ogawa, S. Okabe, T. Kitamuro, Y. Kikuchi, S. Shibahara, K. Shirato, and W. Hida. Mice with blunted hypoxic ventilatory response are susceptible to respiratory disturbance during hypoxia. *Tohoku Exp Med*, 209:125–134, 2006.

[3] K. Alitalo, T. Tammela, and T.V. Petrova. Lymphangiogenesis in development and human disease. *Nature*, 438:946–953, 2005.

[4] E. Arciniegas, C.Y. Neves, L.M. Carrillo, E.A. Zambrano, and R. Ramirez. Endothelial-mesenchymal transition occurs during embryonic pulmonary artery development. *Endothelium*, 12:193–200, 2005.

[5] J. Arias-Stella and M. Sladana. The terminal portion of the pulmonary arterial tree in people native to high altitudes. *Circulation*, 28:915–925, 1963.

[6] A.B. Aurora, P. Baluk, D.J. Zhang, S.S. Sidhu, G.M. Dolganov, C. Basbaum, D.M. McDonald, and N. Killeen. Immune complex-dependent remodeling of the airway vasculature in response to a chronic bacterial infection. *J Immunol*, 175:6319–6326, 2005.

[7] P. Baluk, J. Fuxe, H. Hashizume, T. Romano, E. Lashnits, S. Butz, D. Vestweber, M. Corada, C. Moledini, E. Dejana, and D.M. McDonald. Functionally specialized junctions between endothelial cells of lymphatic vessels. *J Exp Med*, 204:2349–2362, 2007.

[8] P. Baluk, T. Tammela, E. Ator, N. Lyubynska, M. Jeltsch M.G. Achen, D.J. Hicklin, T.V. Petrova, B. Pytowski, S.A. Stacker, S. Ylä-Herttuala, D.G. Jackson, K. Alitalo, and D.M. McDonald. Pathogenesis of persistent lymphatic vessel hyperplasia in chronic airway inflammation. *J Clin Invest*, 115:247–257, 2005.

[9] P. Baluk, L.C. Yao, J. Feng, T. Romano, S.S. Jung, J.L. Schreiter, L. Yan, D.J. Shealy, and D.M. McDonald. Tnf-alpha drives remodeling of blood vessels and lymphatics in sustained airway inflammation in mice. *J Clin Invest*, 119:2954–2964, 2009.

[10] B. Basnyat and D.R. Murdoch. High-altitude illness. *Lancet*, 361:1967–1974, 2003.

[11] E. Benizri, A. Ginouvès, and E. Berra. The magic of the hypoxia-signaling cascade. *Cell Mol Life Sci*, 65:1133–1149, 2008.

[12] J.L. Black, M. Roth, J. Lee, S. Carlin, and P.R.A. Johnson. Mechanisms of airway remodeling: Airway smooth muscle. *Am J Respir Crit Care Med*, 164:63–66, 2001.

[13] J. Bousquet, P.K. Jeffrey, W.W. Busse, M. Johnson, and A.M. Vignola. Asthma. from bronchoconstriction to airways inflammation and remodeling. *Am J Respir Crit Care Med*, 161:1720–1745, 2000.

[14] P. Bärtsch, H. Mairbäurl, M. Maggiorini, and 1101-1110 E.R. Swenson Journal of Applied Physiology Published 1 March 2005 Vol. 98 no. 3. Physiological aspects of high-altitude pulmonary edema. *J Appl Physiol*, 98:1101–1110, 2005.

[15] R. Busse. *28 Kreislauf*, in: R.F. Schmidt, F. Lang und G. Thews (Hrsg.): Physiologie des Menschen mit Pathophysiologie, 29. Auflage, Springer Medizin Verlag:604–663, Heidelberg, 2005.

[16] D.G. Chapman, J.E. Tully, J.D. Nolin, Y.M. Janssen-Heininger, and C.G. Irvin. Animal models of allergic airways disease: where are we and where to next? *J Cell Biochem*, 115:2055–2064, 2014.

[17] I. Chazova, J.E. Loyd, V.S. Zhdanov, J.H. Newman, Y. Belenkov, and B. Meyrick. Pulmonary artery adventitial changes and venous involvement in primary pulmonary hypertension. *Am J Pathol*, 146(2):389–397, 1995.

[18] Y.F. Chen, J.A. Feng, P. Li, D. Xing, Y. Zhang, R. Serra, N. Ambalavanan, E. Majid-Hassan, and S. Oparil. Dominant negative mutation of the tgf-beta receptor blocks hypoxia-induced pulmonary vascular remodeling. *J Appl Physiol (1985)*, 100:564–571, 2006.

[19] H. Chiodi. Respiratory adaptations to chronic high altitude hypoxia. *J Appl Physiol*, 10:81–87, 1957.

[20] M. Clément, N. Kourdougli, G. Hilaire, and N. Voituron. Differences in serotoninergic metabolism possibly contribute to differences in breathing phenotype of fvb/n and c57bl/6j mice. *J Appl Physiol*, 110:1572–1581, 2011.

[21] E.L. Cunningham, J.S. Brody, and B.P. Jain. Lung growth induced by hypoxia. *J Appl Physiol*, 37:362–366, 1974.

[22] C. Cursiefen, L. Chen, L.P. Borges, D. Jackson, J. Cao, C. Radziejewski, P.A. D Amore, M. Reza Dana, S.J. Wiegand, and J.W. Streilein. Vegf-a stimulates lymphangiogenesis and hemangiogenesis in inflammatory neovascularization via macrophage recruitment. *J Clin Invest*, 113:1040–1050, 2004.

[23] E. Dejana, F. Orsenigo, C. Moledini, P. Baluk, and D.M. McDonald. Organization and signaling of endothelial cell-to-cell junctions in various regions of the blood and lymphatic vascular trees. *Cell Tissue Res*, 335:17–25, 2009.

[24] A. Detoraki, F. Granata, S. Staibano, F.W. Rossi, G. Marone, and A. Genovese. Angiogenesis and lymphangiogenesis in bronchial asthma. *Allergy*, 65:946–58, 2010.

[25] A. Detoraki, R.I. Staiano, F. Granata, G. Giannattasio, N. Prevete, A. de Paulis, D. Ribatti, A. Genovese, M. Triggiani, and G. Marone. Vascular endothelial growth factors synthesized by human lung mast cells exert angiogenic effects. *J Allergy Clin Immunol*, 123:1142–1149, 2009.

[26] K.P. Dingemans and C.A. Wagenvoort. Pulmonary arteries and veins in experimental hypoxia. an ultrastructural study. *Am J Pathol*, 93:353–368, 1978.

[27] D. Dixon, R.A. Herbert, R.C. Sills, and G.A. Boormann. *Lungs, pleura and mediastinum*, in: R.R. Maronpot, G.A. Boorman, B.W. Gaul: Pathology of the mouse, 1. Auflage, Cache River Print:293–332, Saint Louis USA, 1999.

[28] K.-A. Dorph-Petersen, J.R. Nyengaard, and H.J. Gundersen. Tissue shrinkage and unbiased stereological estimation of particle number and size. *J Microsc*, 204:232–246, 2001.

[29] M.S. Dunnill, G.R. Massarella, and J.A. Anderson. A comparison of the quantitative anatomy of the bronchi in normal subjects, in status asthmaticus, in chronic bronchitis, and in emphysema. *Thorax*, 24:176–179, 1969.

[30] K. Ebel, W. Domej, U. Gieseler, A. Morrison, R. Waanders, N. Netzter, M. Faulhaber, B. Jelk, and T. Küpper. *Physiologie des Aufenthaltes in mittlerer, großer und extremer Höhe*, in: T. Küpper, K. Ebel und U. Gieseler (Hrsg.): Moderne Berg- und Höhenmedizin. Handbuch für Ausbilder Bergsteiger Ärzte, 1. Auflage, Gentner Verlag:32–121, Stuttgart, 2010.

[31] M. Ebina. Remodeling of airway walls in fatal asthmatics decreases lymphatic distribution; beyond thickening of airway smooth muscle layers. *Allergol Int*, 57:165–74, 2008.

[32] S. Eddahibi, N. Hanoun, L. Lanfumey, K.P. Lesch, B. Raffestin, M. Hamon, and S. Adnot. Attenuated hypoxic pulmonary hypertension in mice lacking the 5-hydroxytryptamine transporter gene. *J Clin Invest*, 105:1555–1562, 2000.

[33] H.K. Eltzschig, D.L. Bratton, and S.P. Colgan. Targeting hypoxia signalling for the treatment of ischaemic and inflammatory diseases. *Nat Rev Drug Discov*, 13:852–869, 2014.

[34] B. Enholm, T. Karpanen, M. Jeltsch, H. Kubo, F. Stenback, R. Prevo, D.G. Jackson, S. Yla-Herttuala, and K. Alitalo. Adenoviral expression of vascular endothelial growth factor-c induces lymphangiogenesis in the skin. *Circ Res*, 88:623–629, 2001.

[35] U.S. Euler and G. Liljestrand. Observations on the pulmonary arterial in the cat. *Acta Physiol Scand*, 12:301–320, 1946.

[36] L. Fink, S. Kohlhoff, M.M. Stein, J. Hänze, N. Weissmann, F. Rose, E. Akkayagil, D. Manz, F. Grimminger, W. Seeger, R.N. Germain, and R.M. Bohle. cdna array hybridization after laser-assisted microdissection from nonneoplastic tissue. *Am J Pathol*, 160:81–90, 2002.

[37] J.M. FitzGerald, H. Reddel, and L.-P. Boulet. Pocket guide for asthma management and prevention (for adults and children older than 5 years). *Global Initiative for Asthma*, Update 2015.

[38] S. Fröhlich, J. Boylan, and P. McLoughlin. Hypoxia-induced inflammation in the lung: a potential therapeutic target in acute lung injury? *Am J Respir Cell Mol Biol*, 48:271–279, 2013.

[39] M.G. Frid, J.A. Brunetti, D.L. Burke, T.C. Carpenter, N.J. Davie, J.T. Reeves, M.T. Roedersheimer, N. van Rooijen, and K.R. Stenmark. Hypoxia-induced pulmonary vascular remodeling requires recruitment of circulating mesenchymal precursors of a monocyte/macrophage lineage. *Am J Pathol*, 168:659–669, 2006.

[40] N.W. Gale, G. Thurston, S.F. Hackett, R. Renard, Q. Wang, J. McClain, C. Martin, C. Witte, M.H. Witte, D. Jackson, C. Suri, P.A. Campochiaro, S.J. Wiegand, and G.D. Yancopoulos. Angiopoietin-2 is required for postnatal angiogenesis and lymphatic patterning, and only the latter role is rescued by angiopoietin-1. *Dev Cell*, 3:411–23, 2002.

[41] P.G. Gibson and V.M. McDonald. Asthma-copd overlap 2015: now we are six. *Thorax*, 70:683–691, 2015.

[42] N. Goplen, Z. Karim, Q. Liang, M.M. Gorska, S. Rozario, L. Guo, and R. Alam. Combined sensitization of mice to extracts of dust might, ragweed, and aspergillusspecies breaks through tolerance and establishes chronic features of asthma. *J Allergy Clin Immunol*, 123:925–932, 2009.

[43] F.H. Green, J.C. Butt, A.L. James, and N.G. Carroll. Abnormalities of the bronchial arteries in asthma. *Chest*, 130:1025–1033, 2006.

[44] D.M. Greif, M. Kumar, J.K. Lighthouse, J. Hum, A. An, L. Ding, K. Red-Horse, H. Espinoza, L. Olson, S. Offermanns, and M.A. Krasnow. Radial construction of an arterial wall. *Dev Cell.*, 23:482–493, 2012.

[45] M.M. Guéders, G. Paulissen, C. Crahay, F. Quesada-Calvo, J. Hacha, C. Van Hove, K. Tournoy, R. Louis, J.M. Foidart, A. Noël, and D.D. Cataldo. Mouse models of asthma: a comparison between c57bl/6 and balb/c strains regarding bronchial responsiveness, inflammation, and cytokine production. *Inflamm. Res*, 58:845–854, 2009.

[46] P.H. Hackett, J. Bertman, G. Rodriguez, and J. Tenney. Pulmonary edema fluid protein in high-altitude pulmonary edema. *JAMA*, 256:36, 1986.

[47] J.-M. Hahn. Lungenödem. in: Checkliste Innere Medizin 6. Auflage, Georg Thieme Verlag KG:662–663, Stuttgart, 2010.

[48] C.A. Hales, B. Ahluwalia, and H. Kazemi. Strength of pulmonary vascular response to regional alveolar hypoxia. *J Appl Physiol*, 38:1083–1087, 1975.

[49] H. Hammad, M. Chieppa, F. Perros, M.A. Willart, R.N. Germain, and B.N. Lambrecht. House dust mite allergen induces asthma via toll-like receptor 4 triggering of airway structural cells. *Nat Med*, 15:410–416, 2009.

[50] L.M. Harkness, V. Kanabar, H.S. Sharma, G. Westergren-Thorsson, and A.K. Larsson-Callerfelt. Pulmonary vascular changes in asthma and copd. *Pulm Pharmacol Ther*, 29:144–155, 2014.

[51] G. Hartmann, M. Tschöp, R. Fischer, C. Bidlingmaier, R. Riepl, K. Tschöp, H. Hautmann, S. Endres, and M. Toepfer. High altitude increases circulating interleukin-6,

interleukin-1 receptor antagonist and c-reactive protein. *Cytokine*, 12:246–252, 2000.

[52] C.R. Hewitt, H. Horton, R.M. Jones, and D.I. Pritchard. Heterogeneous proteolytic specificity and activity of the house dust mite proteinase allergen der p i. *Clin Exp Allergy*, 27:201–207, 1997.

[53] A. Hislop and L. Reid. New findings in pulmonary arteries of rats with hypoxia induced pulmonary hypertension. *Br J exp.Path*, 57:542–554, 1976.

[54] A. Hislop and L. Reid. Changes in pulmonary arteries of the rat during recovery from hypoxia induced pulmonary hypertension. *Br J exp.Path*, 58:653–662, 1977.

[55] F. Hoffmann, F. Ender, I. Schmudde, I.P. Lewkowich, J. Köhl, P. König, and Y. Laumonnier. Origin, localization, and immunoregulatory properties of pulmonary phagocytes in allergic asthma. *Front Immunol.*, 7:107, 2016.

[56] S.R. Hopkins, J. Garg, D.S. Bolar, J. Balouch, and D.L. Levin. Pulmonary blood flow heterogeneity during hypoxia and high-altitude pulmonary edema. *Am J Respir Crit Care Med*, 171:83–87, 2005.

[57] Y. Hoshikawa, P. Nana-Sinkam, M.D. Moore, S. Sotto-Santiago, T. Phang, R.L. Keith, K.G. Morris, T. Kondo, R.M. Tuder, N.F. Voelkel, and M.W. Geraci. Hypoxia induces different genes in the lungs of rats compared with mice. *Physiol Genomics*, 12:109–219, 2003.

[58] C.L. Van Hove, T. Maes, D.D. Cataldo, M.M. Guéders, E. Palmans, G.F. Joos, and K.G. Tournoy. Comparison of acute inflammatory and chronic structural asthma-like responses between c57bl/6 and balb/c mice. *Int Arch Allergy Immunol*, 149:195–207, 2009.

[59] K. Howell, R.J. Preston, and P. McLoughlin. Chronic hypoxia causes angiogenesis in addition to remoddeling in the adult rat pulmonary circulation. *J Physiol*, 547:133–145, 2003.

[60] C.C.W. Hsai, D.M. Hyde, M. Ochs, and E.M. Weibel. An offical research policy statement of the american thoracic society / european respiratory society: Standards for quantitative assessment of lung structure. *Am J Respir Crit Care Med*, 181:394–418, 2010.

[61] C.C. Hsia. Lessons from a canine model of compensatory lung growth. *Curr Top Dev Biol*, 64:17–32, 2004.

[62] C.C. Hsia. Signals and mechanisms of compensatory lung growth. *J Appl Physiol (1985)*, 97:1992–1998, 2004.

[63] A.L. James, J.G. Elliot, R.L. Jones, M.L. Carroll, T. Mauad, T.R. Bai, M.J. Abramson, K.O. McKay, and F. H. Green. Airway smooth muscle hypertrophy and hyperplasia in asthma. *American Journal of Respiratory and Critical Care Medicin*, 185:1058–1064, 2012.

[64] W.R. James and A.J. Thomas. The effect of hypoxia on the heart and pulmonary arterioles of mice. *Cardiovasc Res*, 2:178–83, 1968.

[65] P.K. Jeffery. Remodeling in asthma and chronic obstructive lung disease. *Am J Respir Crit Care Med*, 164:S28–38, 2001.

[66] M. Jeltsch, A. Kaipainen, V. Joukov, X. Meng, M. Lakso, H. Rauvala, M. Swartz, D. Fukumura, R.K. Jain, and K. Alitalo. Hyperplasia of lymphatic vessels in vegf-c transgenic mice. *Science*, 276:1423–1425, 1997.

[67] J.R. Johnson, R. E. Wiley, R. Fattouh, F.K. Swirski, B.U. Gajewska, A.J. Coyle, J.-C. Gutierrez-Ramos, R. Ellis, M.D. Inman, and M. Jordana. Continuous exposure to house dust mite elicits chronic airway inflammation and structural remodeling. *Am J Respir Crit Care Med*, 169:378–385, 2004.

[68] T.S. Johnson, J.B. Young, and L. Landsberg. Sympathoadrenal responses to acute and chronic hypoxia in the rat. *J Clin Invest*, 71:1263–1272, 1983.

[69] M.A. Karasek. Origin of spindle-shaped cells in kaposi sarcoma. *Lymphology*, 27:41–44, 1994.

[70] B. Keserü, E. Barbosa-Sicard, R. Popp, B. Fisslthaler, A. Dietrich, T. Gudermann, B.D. Hammock, J.R. Falck, N. Weissmann, R. Busse, and I. Fleming. Epoxyeicosatrienoic acids and the soluble epoxide hydrolase are determinants of pulmonary artery pressure and the acute hypoxic pulmonary vasoconstrictor response. *FASEB J*, 22:4306–4315, 2008.

[71] K.E. Kim, C.H. Cho, H.Z. Kim, P. Baluk P, D.M. McDonald DM, and G.Y. Koh. In vivo actions of angiopoetins on quescent and remodeling blood and lymphatic vessels in mouse airway and skin. *Arterioscler Thromb Vasc Biol*, 27:564–70, 2007.

[72] S. Kretschmer. *Untersuchung der Dynamik von Zellen des Immunsystems in der Trachea der Maus ex vivo mittels Zwei-Photonen Laser Scanning Mikroskopie*, Rer. nat. Dissertation Lübeck, 2012.

[73] S. Kretschmer, I. Dethlefsen, S. Hagner-Benes, L.M. Marsh, H. Garn, and P. König. Visualization of intrapulmonary lymph vessels in healthy and inflamed murine lung using cd90/thy-1 as a marker. *PloS One*, 8:e55201, 2013.

[74] J.A. Ledbetter, R.V. Rouse, H.S. Micklem, and L.A. Herzenberger. T cell subsets defined by expression of lyt-1,2,3 and thy-1 antigens. two-parameter immunofluorescence and cytotoxicity analysis with monoclonal antibodies modifies current views. *J Exp Med*, 152:280–295, 1980.

[75] C.G. Lee, H. Link, P. Baluk, R.J. Homer, S. Chapoval, V. Bhandari, M.J. Kang, L. Cohn, Y.K. Kim, D.M. McDonald, and J.A. Elias. Vascular endothelial growth factor (vegf) induces remodeling and enhances th2-mediated sensitization and inflammation in the lung. *Nat Med*, 10:1095–1103, 2004.

[76] A. Løkkegard, J.R. Nyengaard, and M.J. West. Stereological estimates of number ans lenght of cappilaries in subdivisions of the human hippocampal region. *Hippocampus*, 11:726–740, 2001.

[77] L. Maddox and D.A. Schwartz. The pathophysiology of asthma. *Annu Rev Med*, 53:477–498, 2002.

[78] C. Madjdpour, U.R. Jewell, S. Kneller, U. Ziegler, R. Schwendener, C. Booy, L. Kläusli, T. Pasch, R.C. Schimmer, and B. Beck-Schimmer. Decreased alveolar oxygen induces lung inflammation. *Am J Physiol Lung Cell Mol Physiol*, 284:L360–367, 2003.

[79] M. Maggiorini, C. Mélot, S. Pierre, F. Pfeiffer, I. Greve, C. Sartori, M. Lepori, M. Hauser, U. Scherrer, and R. Naeije. High-altitude pulmonary edema is initially caused by an increase in capillary pressure. *Circulation*, 103:2078–2083, 2001.

[80] J.S. Marshall. Mast-cell response to pathogens. *Nat Rev Immunol*, 4:787–799, 2004.

[81] J. R. Mauban, C.V. Remillard, and J.X. Yuan. Hypoxic pulmonary vasoconstriction: role of ion channels. *J Appl Physiol (1985)*, 98:415–420, 2005.

[82] D.M. McDonald, L.C. Yao, and P. Baluk. Dynamics of airway blood vessels and lymphatics. *Proc Am Thorac Soc*, 8:504–507, 2011.

[83] B. Meyrick and L. Reid. The effect of continued hypoxia on rat pulmonary arterial circulation. an ultrastructural study. *Lab Invest*, 38:188–200, 1978.

[84] B. Meyrick and L. Reid. Hypoxia and incorporation of 3h-thymidine by cells of the rat pulmonary arteries and alveolar wall. *Am J Pathol*, 96:51–70, 1979.

[85] B. Meyrick and L. Reid. Hypoxia-induced structural changes in the media and adventitia of the rat hilar pulmonary artery and their regression. *Am J Pathol*, 100:151–178, 1980.

[86] G. Miserochi. Mechanisms controlling the volume of pleural fluid and extravascular lung water. *Eur Respir Rev*, 18:244–252, 2009.

[87] T. Mäkinen, R.H. Adams, J. Bailey, Q. Lu, A. Ziemiecki, K. Alitalo, R. Klein, and G. A. Wilkinson. Pdz interaction site in ephrinb2 is required for the remodeling of lymphatic vasculature. *Genes Dev*, 19:397–410, 2005.

[88] T. Mäkinen, T. Veikkola adn S. Mustjoki, T. Karpanen, B. Catimel, E.C. Nice, L. Wise, A. Mercer, H. Kowalski, D. Kerjaschki, S.A. Stacker, M.G. Achen, and K. Alitalo. Isolated lymphatic endothelial cells transduce growth, survival and migratory signals via the vegf-c/d receptor vegfr-3. *EMBO J*, 20:4762–4773, 2001.

[89] K.M. Mohamed, A. Le, H. Duong, Y. Wu, Q. Zhang, and D.V. Messadi. Correlation between vegf and hif-1alpha expression in human oral squamous cell carcinoma. *Exp Mol Pathol*, 76:143–152, 2004.

[90] F. Morfoisse, A. Kuchnio, C. Frainay, A. Gomez-Brouchet, M.B. Delisle, S. Marzi, A.C. Helfer, F. Hantelys, F. Pujol, J. Guillermet-Guibert, C. Bousquet, M. Dewerchin, S. Pyronnet, A.C. Prats, P. Carmeliet, and B. Garmy-Susini. Hypoxia induces vegf-c expression in metastatic tumor cells via a hif-1alpha-independent translation-mediated mechanism. *Cell Rep*, 6:155–167, 2014.

[91] R. Naeije. Pulmonary hypertension and right heart failure in chronic obstructive pulmonary disease. *Proc Am Thorac Soc*, 2:20–22, 2005.

[92] R.L. Naeye. Pulmonary vascular changes with chronic unilateral pulmonary hypoxia. *Circ Res*, 17:160–167, 1965.

[93] R.L. Naeye. Polycythemia and hypoxia. individual effects on heart and pulmonary arteries. *Am J Pathol*, 50:1027–1033, 1967.

[94] J.R. Nyengaard. Stereologic methods and their application in kidney research. *J Am Soc Nephrol*, 10:1100–1123, 1999.

[95] J.R. Nyengaard, T.F. Bendtsen, and H.J. Gundersen. Stereological estimation of the number of capillaries, exemplified by renal glomeruli. *APMIS Suppl*, 4:92–99, 1988.

[96] Staff of the Jackson Laboratory. *Biology of the Laboratory Mouse*. Dover Publications, Inc., New York, 1966.

[97] G. Oliver. Lymphatic vasculature development. *Nat Rev Immunol*, 4:35–45, 2004.

[98] G. Oliver and K. Alitalo. The lymphatic vasculature. recent progress and paradigms. *Annu Rev Cell Dev Biol*, 21:457–483, 2005.

[99] R. Paddenberg, P. König, P. Faulhammer, A. Goldenberg, U. Pfeil, and W. Kummer. Hypoxic vasoconstriction of partial muscular intra-acinar pulmonary arteries in murine precision cut lung slices. *Respir Res*, 7:93, 2006.

[100] A. Papaiwannou, P. Zarogoulidis, K. Porpodis, D. Spyratos, I. Kioumis, G. Pitsiou, A. Pataka, K. Tsakiridis, S. Arikas, A. Mpakas, T. Tsiouda, N. Katsikogiannis, I. Kougioumtzi, N. Machairiotis, S. Siminelakis, A. Kolettas, G. Kessis, T. Beleveslis, and K. Zarogoulidis. Asthma-chronic pulmonary disease overlap syndrome (acos): current literature review. *J Thorac Dis*, 6 Suppl 1:S146–151, 2014.

[101] M. Patitucci, D. Lugrin, and G. Pagès. Angiogenic/lymphangiogenic factors and adaptation to extreme altitudes during an expedition to mount everest. *Acta Physiol (Oxf)*, 196:259–265, 2009.

[102] M. Peters-Golden. The alveolar macrophage: the forgotten cell in asthma. *Am J Respir Cell Mol Biol*, 31:3–7, 2004.

[103] D. Polomis, J.R. Runo, and K.C. Meyer. Pulmonary hypertension in interstitial lung disease. *Curr Opin Pulm Med*, 14:462–469, 2008.

[104] S.C. Pugliese, J.M. Poth, M.A. Fini, A. Olschewski, K.C. El Kasmi, and K.R. Stenmark. The role of inflammation in hypoxic pulmonary hypertension: from cellular mechanisms to clinical phenotypes. *Am J Physiol Lung Cell Mol Physiol*, 308:L229–252, 2015.

[105] M. Rabinovitch, W. Gamble, A.S. Nadas, O.S. Miettinen, and L. Reid. Rat pulmonary circulation after chronic hypoxia: hemodynamic and structural features. *Am J Physiol*, 236:H818–27, 1979.

[106] A. Raiesdana and J. Loscalzo. Pulmonary arterial hypertension. *Ann Med*, 38:95–110, 2006.

[107] D.E. Rannels. Role of physical forces in compensatory growth of the lung. *Am J Physiol*, 257:L179–89, 1989.

[108] E. Roan and C.M. Waters. What do we know about mechanical strain in lung alveoli? *Am J Physiol Lung Cell Mol Physiol*, 301:L625–35, 2011.

[109] M. Roth, M. Rupp, S. Hofmann, M. Mittal, B. Fuchs, N. Sommer, N. Parajuli, K. Quanz, D. Schubert, E. Dony, R.T. Schermuly, H.A. Ghofrani, U. Sausbier, K. Rutschmann, S. Wilhelm, W. Seeger, P. Ruth, F. Grimminger, M. Sausbier, and N. Weissmann. Heme oxygenase-2 and large-conductance ca2+-activated k+ channels: lung vascular effects of hypoxia. *Am J Respir Crit Care Med*, 180:353–364, 2009.

[110] R. Roy and J.M. Couriel. Secondary pulmonary hypertension. *Paediatr Respir Rev*, 7:36–44, 2006.

[111] K. Rydell-Törmänen, J.R. Johnson, R. Fattouh, M. Jordana, and J.S. Erjefält. Induction of vascular remodeling in the lung by chronic house dust mite exposure. *Am J Respir Cell Mol Biol*, 39:61–67, 2008.

[112] K. Rydell-Törmänen, L. Uller, and J.S. Erjefält. Remodeling of extra-bronchial lung vasculature following allergic airway inflammation. *Respir Res*, 9:18, 2008.

[113] K. Rydell-Törmänen, L. Uller, and J.S. Erjefält. Allergic airway inflammation initiates long-term vascular remodeling of the pulmonary circulation. *Int Arch Allergy Immunol*, 149:251–58, 2009.

[114] K. Rydell-Törmänen, L. Uller, C.G.A. Persson, and J. Erjefält. Allergen exposure of mouse airways evokes remodeling of both bronchi an large pulmonary vessels. *Am J Respir Crit Care Med*, 171:19–25, 2005.

[115] S. Sakao, K. Tatsumi, and N.F. Voelkel. Reversible or irreversible remodeling in pulmonary arterial hypertension. *Am J Respir Cell Mol Biol*, 43:629–634, 2010.

[116] T.S. Scanlon, J.L. Benumof, E.A. Wahrenbrock, and W.L. Nelson. Hypoxic pulmonary vasoconstriction and the ratio of hypoxic lung to perfused normoxic lung. *Anesthesiology*, 49:177–81, 1978.

[117] H. J. Schlichting and B. Rodewald. Von grossen und kleinen tieren. *PdN-Ph 5/37. Jahrgang 1988*, 37/5:2, 1988.

[118] R.B. Schoene, E.R. Swenson, C.J. Pizzo, P.H. Hackett, R.C. Roach, W.J. Mills, W.R. Henderson, and T.R. Martin. The lung at high altitude: bronchoalveolar lavage in acute mountain sickness and pulmonary edema. *J Appl Physiol*, 64:2605–2613, 1988.

[119] B. Shan, J. Gerez, M. Haedo, M. Fuertes, M. Theodoropoulou, M. Buchfelder, M. Losa, G.K. Stalla, E. Arzt, and U. Renner. Rsume is implicated in hif-1-induced vegf-a production in pituitary tumour cells. *Endocr Relat Cancer*, 19:13–27, 2012.

[120] A.Q. Sheikh and J.K. Lighthouse an D.M. Greif. Recapitulation of developing artery muscularization in pulmonary hypertension. *Cell Rep*, 13:809–817, 2014.

[121] D.M. Shelton, E. Keal, and L. Reid. The pulmonary circulation in chronic bronchitis and emphysema. *Chest*, 71:303–306, 1977.

[122] K. Shin and S.-H. Lee. Interplay between inflammatory responses and lymphatics vessels. *Immune Network*, 14:182–186, 2014.

[123] D. Shweiki, A. Itin A, D. Soffer, and E. Keshet. Vascular endothelial growth factor induced by hypoxia may mediate hypoxia-initiated angiogenesis. *Nature*, 359:843–845, 1992.

[124] P. Smith and D. Heath. Ultrastructure of hypoxic hypertensive pulmonary vascular disease. *J Pathol*, 121:93–100, 1977.

[125] N. Sommer, A. Dietrich, R.T. Schermuly, H.A. Ghofrani, T. Gudermann, R. Schulz, W. Seeger, F. Grimminger, and N. Weissmann. Regulation of hypoxic pulmonary vasoconstriction: basic mechanisms. *Eur Respir J*, 32:1639–1651, 2008.

[126] K.R. Stenmark and S.H. Abman. Lung vascular development: implications for the pathogenesis of bronchopulmonary dysplasia. *Annu Rev Physiol*, 67:623–661, 2005.

[127] K.R. Stenmark, K.A. Fragan, and M.G. Frid. Hypoxia-induced pulmonary vascular remodelling: Cellular and molecular mechanisms. *Circ Res*, 99:675–691, 2006.

[128] K.D. Stone, C. Prussin, and D.D. Metcalfe. Ige, mast cells, basophils, and eosinophils. *J Allergy Clin Immunol*, 125:S73–S80, 2010.

[129] Y. Sumi and Q. Hamid. Airway remodeling in asthma. *Allergol Int*, 56:341–348, 2007.

[130] Y. Tada, S. Laudi, J. Harral, M. Carr, C. Ivester, N. Tanabe, Y. Takiguchi Y, K. Tatsumi, T. Kuriyama, W.C. Nichols, and J. West. Murine pulmonary response to chronic hypoxia is strain specific. *Exp Lung Res*, 34:313–323, 2008.

[131] N.P. Talbot, G.M. Balanos, K.L. Dorrington, and P.A. Robbins. Two temporal components within the human pulmonary vascular response to 2 h of isocapnic hypoxia. *Journal of Applied Physiology*, 98:1125–1139, 2005.

[132] C.G. Tankersly, R.S. Fitzgerald, and S.R. Kleinberger. Differential control of ventilation among inbred strains of mice. *Am J Physiol*, 267:R1371–7, 1994.

[133] G. Thews and O. Thews. *32 Lungenatmung*, in: R.F. Schmidt, F. Lang und G. Thews (Hrsg.): Physiologie des Menschen mit Pathophysiologie, 29. Auflage, Springer Medizin Verlag:738–821, Heidelberg, 2005.

[134] W.R. Thomas. Hierarchy and molecular properties of house dust mite allergens. *Allergol Int*, 64:304–311, 2015.

[135] G. Thurston, T.J. Murphy, P. Baluk, J.R. Lindsey, and D.M. McDonald. Angiogenesis in mice with chronic airway inflammation: strain-dependent differences. *Am J Pathol*, 153:1099–1112, 1998.

[136] B. Tigani, C. Cannet, H. Karmouty-Quintana, F.X. Blé, S. Zurbruegg, E. Schaeublin, J.R. Fozard, and N. Beckmann. Lung inflammation and vascular remodeling after repeated allergen challenge detected noninvasively by mri. *Am J Physiol Lung Cell Mol Physiol*, 292:L644–53, 2007.

[137] K.R. Törmänen, L. Uller, C.G. Persson, and J.S. Erjefält. Allergen exposure of mouse airways evokes remodeling of both bronchi and large pulmonary vessels. *Am J Respir Crit Care Med*, 171:19–25, 2005.

[138] B.M. Twarog, H. Takuno, S. Petrou, I. Wahlqvist, R. Marcus, and G.L. Campbell. Pathogenesis of pulmonary hypertension in the rat model. *Chest*, 93(3 Suppl):100S–101S, 1988.

[139] L.S. van Rijt, N. Vos, D. Hijdra, V.C. de Vries, H.C. Hoogsteden, and B.N. Lambrecht. Airway eosinophils accumulate in the mediastinal lymph nodes but lack antigen-presenting potential for naive t cells. *J Immunol*, 171:3372–3378, 2003.

[140] W. Vergadi, M.S. Chang, C. Lee, O.D. Liang, X. Liu, A. Fernandez-Gonzalez, S.A. Mitsialis, and S. Kourembanas. Early macrophage recruitment and alternative activation are critical for the later development of hypoxia-induced pulmonary hypertension. *Circulation*, 123:1986–1995, 2011.

[141] N.F. Voelkel and R.M. Tuder. Hypoxia-induced pulmonary vascular remodeling: a model for what human disease? *J Clin Invest*, 106:733–738, 2000.

[142] C.A. Wagenvoort and N. Wagenvoort. Pulmonary venous changes in chronic hypoxia. *Virchows Arch A Pathol Anat Histol*, 372:51–56, 1976.

[143] C.A. Wagenvoort and N. Wagenvoort. Pulmonary veins in high-altitude residents: a morphometric study. *Thorax*, 37:931–935, 1982.

[144] H. Wan, H.L. Winton, C. Soeller, D.C. Gruenert, P.J. Thompson, M.B. Cannell, G.A. Stewart, D.R. Garrod, and C. Robinson. Quantitative structural and biochemical analyses of tight junction dynamics following exposure of epithelial cells to house dust mite allergen der p 1. *Clin Exp Allergy*, 30:685–698, 2000.

[145] N.L. Ward, E. Moore, K. Noon, N. Spassil, E. Keenan, T.L. Ivanco, and J.C. LaManna. Cerebral angiogenic factors, angiogenesis, and physiological response to chronic hypoxia differ among four commonly used mouse strains. *J Appl Physiol*, 102:1927–1935, 2007.

[146] S. M. Warner and D.A. Knight. Airway modeling and remodeling in the pathogenesis of asthma. *Curr Opin Allergy Clin Immunol*, 8:44–48, 2008.

[147] N. Weissmann, A. Dietrich, B. Fuchs, H. Kalwa, M. Ay, R.Dumitrascu, A.Olschewski, U. Storch, M. Mederos y Schnitzler, H.A. Ghofrani, R.T. Schermuly, O. Pinkenburg, W. Seeger, F. Grimminger, and T. Gudermann. Classical transient receptor potential

channel 6 (trpc6) is essential for hypoxic pulmonary vasoconstriction and alveolar gas exchange. *Proc Natl Acad Sci USA*, 103:19093–19098, 2006.

[148] N. Weissmann, D. Manz, D. Buchspies, S.Keller, T. Mehling, R. Voswinckel, K. Quanz, H.A. Ghofrani, R.T. Schermuly, L. Fink, W. Seeger, M. Gassmann, and F. Grimminger. Congenital erythropoietin over-expression causes änti-pulmonary hypertensiveß-tructural and functional changes in mice, both in normoxia and hypoxia. *Thromb Haemost*, 94:630–38, 2005.

[149] N. Weissmann, M. Nollen, B. Gerigk, H.A. Ghofrani, R.T. Schermuly, A. Günther, K. Quanz, L. Fink, J. Hänze, F. Rose, W. Seeger, and F. Grimminger. Downregulation of hypoxic vasoconstriction by chronic hypoxia in rabbits: effects of nitric oxide. *Am J Physiol Heart Circ Physiol*, 284:H931–H938, 2003.

[150] J.B. West. High-altitude medicine. *Am J Respir Crit Care Med*, 186:1229–1237, 2012.

[151] M.R Wilkins, H.A. Ghofrani, N. Weissmann, A. Aldashev, and L. Zhao. Pathophysiology and treatment of high-altitude pulmonary vascular disease. *Circulation*, 131:582–590, 2015.

[152] M.C. Winter, S.S. Shasby, D.R. Ries, and D.M. Shasby. Par2 activation interrupts e-cadherin adhesion and compromises the airway epithelial barrier: protective effect of beta-agonists. *Am J Physiol Lung Cell Mol Physiol*, 291:L628–635, 2006.

[153] M. Wirzenius, T. Tammela, M. Uutela, Y. He, T. Odorisio, G. Zambruno, J.A. Nagy, H.F. Dvorak, S.Ylä-Herttuala, M. Shibuya, and K. Alitalo. Distinct vascular endothelial growth factor signals for lymphatic vessel enlargement and sprouting. *J Exp Med*, 204:1431–1440, 2007.

[154] L.C. Yao, P. Baluk, J. Feng, and D.M. McDonald. Steroid-resistant lymphatic remodeling in chronically inflamed mouse airway. *Am J Pathol*, 176:1525–1541, 2010.

Anhang

A Erklärung über die Genehmigung der Tierversuche

Die Tierversuche im Rahmen des Hypoxiemodells wurden durch das Regierungspräsidium Giessen am 28.08.2000 unter dem Aktenzeichen GI20/10-Nr.22/2000 und am 28.11.2003 unter dem Aktenzeichen GI20/10-Nr.49/2003 genehmigt.

Die Tierversuche zur Erzeugung einer allergischen Atemwegsentzündung wurden durch das Regierungsministerium Giessen am 28.10.2010 unter dem Aktenzeichen V 54 -19 c 20-15(1) MR 20/13-Nr. 21/2010 genehmigt.

Die Tötung von Mäusen mit folgender Organentnahme zu wissenschaftlichen Zwecken wurde durch das Ministerium für Umwelt, Naturschutz und Landwirtschaft des Landes Schleswig-Holstein unter den Tiertötungsgenehmigung 23/A13/07 V 312-72241.122-1 (7-1/07) am 15.02.2007 und 23/A16/09 V 312-72241.122-1 am 11.12.2009 genehmigt.

B Danksagungen

Mein besonderer Dank gilt meinen Doktorvätern Herrn Prof. Dr. med. Peter König und Herrn Prof. Dr. rer. nat. Heinz Fehrenbach für die Überlassung des Themas und des Arbeitsplatzes, aber auch für ihren wertvollen und unverzichtbaren Rat und die große Geduld mit mir.

Zudem möchte ich meiner Arbeitsgruppe danken, vor allem Frau Dr. rer. nat. Sarah Kretschmer, Kathy Budler und Ursula Almert für ihre hervorragende technische und fachliche, aber auch freundschaftliche Unterstützung. Auch allen anderen - insbesondere Saskia, Karina, Mario und Kristin - gilt mein Dank für guten Rat, die seelische Unterstützung und die unvergessliche Zeit im Institut.

Für die Bereitstellung der Versuchstiere danke ich der Arbeitsgruppe von Herrn Prof. Norbert Weißmann aus Gießen und der Arbeitsgruppe von Herrn Dr. Leigh Marsh aus Marburg.

Des Weiteren gilt mein Dank der Universität zu Lübeck für die Förderung durch das Promotionsstipendium „Exzellenzmedizin", durch das ich finanziell während meiner Dissertation unterstützt wurde.

Abschließend danke ich meiner Familie - insbesondere meiner Mutter - und meinem Freund für die seelische Unterstützung und Geduld. Besonders ihm möchte ich für die Hilfe bei der statistischen Auswertung danken.

C Lebenslauf



Persönliche Angaben

Ina Johanna Dethlefsen
geb. 12. Juli 1986
Assistenzärztin Radiologie im 5. Ausbildungsjahr

Hochschulstudium

10/2005 - 08/2007	Vorklinischer Abschnitt, Universität zu Lübeck und erster Abschnitt der ärztlichen Prüfung im August 2007 Note 1,5
SS 2007	Tutorin im Rahmen der Unterrichtsveranstaltung “Kursus der makroskopischen Anatomie“
WS 2009/10	Tutorin im Rahmen der Unterrichtsveranstaltung “Klinische Umweltmedizin“
08/2007 - 12/2012	Klinischer Abschnitt, Universität zu Lübeck und zweiter Abschnitt der ärztlichen Prüfung im Oktober und Dezember 2012 Note 1,5
10/2010 - 06/2011	Tutorin im Trainings- und Übungszentrum für ärztliche Fertigkeiten und Techniken Lübeck (TÜFTL)
SS 2011	Tutorin im Rahmen der Unterrichtsveranstaltung “Kursus der makroskopischen Anatomie“

Beruflicher Werdegang

04/2014 - heute	Assistenzärztin Radiologie, Kantonsspital Münsterlingen, Münsterlingen.
03/2014	1. Teilprüfung des Facharztexamens Radiologie Note 5,8 (Bestnote = 6)
06/2014	Preis für überragende Leistungen an der 1. Facharzt-Teilprüfung

	mit dem Prädikat “magna cum laude“ für die im Jahr 2014 absolvierte Prüfung, verliehen durch die Schweizerische Gesellschaft für Radiologie (SGR SSR), Montreux.
10/2015 - 01/2016	Assistenzärztin Radiologie im Universitätskinderspital beider Basel (UKBB), Basel. (geplante 4-monatige Ausbildung in der Kinderradiologie im Rahmen des Facharztes Radiologie)

Zeitraum der Dissertation und Publikationen

11/2009 - 12/2011	Versuche und Auswertung
07/2010 - 09/2001	Promotionsstipendium “Exzellenzmedizin“ der Universität zu Lübeck.
06/2010	Posterbeitrag “Lunge in Luftnot - Ausnahmezustand für Lymphgefäße“ Lübecker Doktorandentag, Lübeck. Posterpreis der Universität zu Lübeck für die beispielhafte Darstellung des Forschungsthemas im Sinne des public understanding of science.
09/2010	Posterbeitrag “Hypoxia induces substantial lymphangiogenesis in the mouse lung“ 27. Arbeitstagung der Anatomischen Gesellschaft, Würzburg. Posterpreis 2010 der Anatomischen Gesellschaft für oben genannte Arbeit.
11/2010	Vortrag “Hypoxie führt zu starker Lymphangiogenese in der Lunge der Maus“ auf der Herbsttreffen der Sektion Zellbiologie der DPG, Berlin.
05/2011	Posterbeitrag “Hypoxia-driven remodeling of blood vessels in the mouse lung is accompanied by substantial lymphangiogenesis“ American Thoracic Society International Conference, Denver.
02/2013	Publikation “Visualization of intrapulmonary lymph vessels in healthy and inflamed murine lung using CD90/Thy-1 as a marker.“ S. Kretschmer (*), I. Dethlefsen (*), S. Hagner-Benes, L. Marsh, H. Garn und P. König. PloS One. 8: e55201, 2013. (*) Beide Autoren trugen gleichermaßen zur Arbeit bei.